3. Uluslararası Oral Diagnoz ve Maksillofasiyal Radyoloji Derneği Kongresi

Sözlü Sunumlar Kitapçığı

(Tam Metinler)



KONGRE BİLİMSEL KURULU

Başkan
İlknur ÖZCAN, *Türkiye*

Nihal AVCU, *Türkiye*
Esin ALPÖZ, *Türkiye*
Ayşe GÜLŞAHI, *Türkiye*
Eva Levring JAGHAGEN, *İsveç*
Nicholas DRAGE, *Galler*
Ingrid Różyło-KALINOWSKA, *Polonya*
Dennis ROTTKE, *Almanya*
Ruben PAUWELS, *Belçika*
David McDONALD, *Kanada*
Nail BULAKBAŞI, *KKTC*

SS61

SEMENTO-OSSEÖZ DİSPLAZİ: VAKA SERİSİ

Ahmet Faruk Ertürk[1], Ekin Basak Yılmaz[1], Sevde Göksel[1], İlknur Özcan[1]

[1]İstanbul Üniversitesi Diş Hekimliği Fakültesi, Ağız, Diş ve Çene Radyolojisi Anabilim Dalı

ÖZ

Amaç: Semento-osseöz displazi, trabeküler kemik yapısının fibröz doku ile yer değiştirmesi sonucu oluşur. Bu çalışmada, semento-osseöz displazisi olan hastaların yaş, cinsiyet dağılımlarını değerlendirmeyi, lezyonu tipleri ve evrelerine göre incelemeyi amaçladık.

Olgu Tanımlaması: Bu olgu serisinde farklı nedenlerle kliniğimize başvuran 17 hasta ile semento-osseöz displazi bulunan bölgede ağrı şikayetiyle başvuran 5 hasta değerlendirildi.

Sonuç: Semento-osseöz displazi lezyonları asemptomatikse ve sekonder enfeksiyon yoksa müdahale edilmemelidir. Kanlanması az olan sklerotik ve asemptomatik semento-osseöz displazi vakalarında sekonder enfeksiyona neden olabileceğinden biyopsiden kaçınılmalıdır.

ANAHTAR KELİMELER: Çene kemiği hastalıkları, Florid semento-osseöz displazi

Cemento-Osseous Dysplasia: Case Series

ABSTRACT

Background: Cemento-osseous dysplasia results from the replacement of the trabecular bone structure with fibrous tissue. In this study, we aimed to evaluate the age and sex distribution of the patients who have cemento-osseous dysplasia, to investigate the lesions according to their types and stages.

Cases Series: In these case series, 17 patients who applied to our clinic for different reasons and 5 patients who are presented with pain in the region with cemento-osseous dysplasia were evaluated.

Conclusions: Cemento-osseous dysplasia lesions which are asymptomatic should not be intervened if there is no secondary infection. Biopsy should be avoided as it may cause secondary infection in asymptomatic sclerotic semento-osseous dysplasia with low blood supply.

KEY WORDS: Florid cemento-osseous dysplasia, Jaw Diseases

GİRİŞ

Semento-osseöz displazi (SOD), normal kemiğin fibröz doku ile yer değiştirmesi ile karakterize asemptomatik, yavaş gelişen, benign lezyonlar grubudur.[1, 2] SOD en sık görülen fibroosseöz lezyonlar olup çoğunlukla orta yaş ve Afrika asıllı kadınlarda görülmektedir. Afrika asıllı kadınlar arasında görülme sıklığı % 5.5 olarak bildirilmiştir.[3] Semento-osseöz terminolojisi tartışmalı olup Dünya Sağlık Örgütü tarafından 2017'de yapılan Baş Boyun Tümörleri Sınıflamasının 4. baskısında "osseöz displazi" yerine "semento-osseöz displazi" olarak kabul edilmiştir[4]. Bu lezyonların periodontal ligamandan köken aldığı ve odontojenik kaynaklı olduğu görüşü bu terminolojiyi desteklemektedir.[1, 5, 6]

Çenelerin dişli bölgelerinde kemik ve sement benzeri doku oluşumu ile görülen SOD, lokasyonlarına göre periapikal SOD, fokal SOD ve florid SOD olmak üzere 3 kategoriye ayrılmaktadır. Periapikal SOD, mandibula anterior bölgedeki dişlerin apikal bölgesinde görülürken fokal SOD, tek bir diş ile ilişkili olarak florid SOD ise çenelerde multiple kadranda görülmektedir.[4, 7, 8]

SOD, sıklıkla asemptomatik olup ilgili dişler vitaldir ve çenelerde ekspansiyona neden olmaz.[1, 5] Ancak SOD lezyonları sekonder enfekte olduklarında ağrı ve ekspansiyon gibi klinik semptomlarla karşımıza çıkabilmektedir.[1, 2, 5]

Semento-osseöz displazi lezyonlarına klinik ve radyolojik değerlendirme sonucu biyopsi gereksinimi olmadan teşhis konulabilmekle beraber bu lezyonların radyografik özellikleri tanıda büyük öneme sahiptir.[1, 7, 9] SOD lezyonları radyolüsent, radyoopak veya miks olarak radyografide tespit edilebilmekle birlikte artan densite ve kalsifikasyon lezyonun matürasyonunu göstermektedir. İlk evrede radyolüsent görülen SOD, ikinci evrede miks; üçüncü evrede ise radyoopak olarak görülmektedir.[1, 4] Bazı lezyonlarda radyografide diş ile lezyon arasında periodontal ligament kesintiye uğramadan izlenebilmektedir.[3, 6]

SOD tanısı konulan hastalar tedaviye gerek olmaksızın rutin dental muayeneler ile takip edilirler. Bu hastalarda olası sekonder enfeksiyon riski göz önünde bulundurulmalı özellikle florid semento-osseöz displazili hastalarda osteomiyelit gelişme riskine karşı yakın takip altına alınmalıdır.[3, 5]

OLGU SUNUMLARI

Bu olgu serisinde farklı nedenlerle kliniğimize başvuran 17 hasta ile SOD bulunan bölgede ağrı şikayetiyle başvuran 5 hasta değerlendirildi. Bu hastaların 18'i (% 81.81) kadın, 4'ü (% 18.18)

erkekti. Yaş ortalaması 45.77 olan 20 ile 73 yaş aralığındaki 22 hastanın 17'sinde (% 77.27) periapikal SOD, 4'ünde (% 18.18) florid SOD ve 1'inde (% 4.54) fokal SOD tespit edildi. 22 SOD vakasının 1'i (% 4.54) osteolitik evrede, 10'u (% 45.45) miks evrede, 11'i (% 50) matür evrede izlendi.

Asemptomatik lezyonlar genellikle eksik dişlerin protetik tedavisi için başvuran hastalarda alınan rutin panoramik radyografilerde fark edilmiş olup detaylı değerlendirme için konik ışınlı bilgisayarlı tomografi (KIBT) görüntüleri incelenmiştir (Resim 1,2). Ağrı şikâyeti ile başvuran hastalarda ise çürük veya periodontitis gibi sebeplerle sekonder enfekte olan SOD lezyonları gözlenmiştir (Resim 3). Asemptomatik hastalar takip edilirken semptomatik beş hasta tedavi için Ağız, Diş ve Çene Cerrahisi Kliniğine yönlendirildi (Tablo 1).

TARTIŞMA

Semento-osseöz displazi, normal kemiğin fibröz doku matriksi ile yer değiştirdiği neoplastik olmayan fibro-osseöz lezyonlar olup en sık Afrikalılarda, ardından Asyalılarda rastlanmaktadır.[1, 5, 8, 10] SOD lezyonları kadınlarda daha sık görülmekle beraber vakaların çoğunluğu dördüncü ve beşinci dekatta izlenmektedir.[2, 4, 6, 10] Vaka serimizdeki SOD lezyonlarında literatürle uyumlu olarak kadınların erkeklere oranı 4.5:1 olarak gözlenmiş olup toplam 22 hastada ortalama 45.7 yaşta görülmüştür.

Periapikal SOD, mandibula anterior dişlerin apeksinde gözlenir.[4, 10] Fokal SOD, mandibular posterior tek dişle ilişkili olarak görülürken florid SOD üç veya daha fazla kadranda ya da tek kadranda yaygın şekilde gözlenir.[2, 7, 11] Olgularımızda mandibulada maksillaya göre daha fazla izlenmekle beraber maksilla ve mandibulada aynı anda tutulum gözlenebilmektedir.

SOD'ların radyolojik olarak değerlendirilmesinde, ilk evrede kemik yıkımı sebebiyle radyolüsent görüntü ve dişlerin apeksinde lamina dura kaybı görülebilir.[1, 4, 8] Ayrıca yıkılan trabeküler kemiğin yerinde gelişen fibröz bağ dokusunun etrafında düzensiz sklerotik bir sınır izlenebilir.[1, 7, 10, 12] Zamanla fibröz doku içerisinde sement ve kemik benzeri amorf kalsifiye odaklar gelişip düzensiz bir iç yapı oluşur ve bu evrede miks bir görünüm gözlenmektedir.[10,12] Lezyon olgunlaştıkça tamamen radyoopak iç yapı etrafında radyolüsent bir hale gözlenebilir. Fokal SOD lezyonları zamanla yayılım gösterebilir ve florid lezyonlara ilerleyebilir.[13] SOD'un ilk evresindeki radyolüsent görüntüsü özellikle apeks ile ilişkili lezyonlarda apikal granülom ile benzerlik gösterebilir.[10, 12] SOD lezyonlarının gözlendiği dişler genellikle vital ve asemptomatiktir.[1, 8] Sekonder enfeksiyon olmadığı takdirde ağrıya ve klinik bulguya rastlanmaz.[1] Periapikal SOD ve fokal SOD genellikle ekspansiyona neden olmazken ekspansiyon görülen nadir olgular yavaş büyüme göstermektedir.[12]

Semento-osseöz displazi lezyonları asemptomatikse ve sekonder enfeksiyon yoksa müdahale edilmemelidir. Hastalar rutin radyografiler ile takip edilmelidir. Kanlanması az olan asemptomatik sklerotik Semento-osseöz displazi, sekonder enfeksiyona neden olabileceğinden biyopsiden kaçınılmalıdır. Sekonder enfeksiyon gelişen vakalar ise antibiyotik kullanımı ile kürete edilir.[4]

KAYNAKLAR

1. Min CK, Koh KJ, Kim KA. Recurrent symptomatic cemento-osseous dysplasia: A case report. Imaging Sci Dent. 2018;48(2):131-7.
2. Toledano-Serrabona J, Nunez-Urrutia S, Vegas-Bustamante E, Sanchez-Torres A, Gay-Escoda C. Florid cemento-osseous dysplasia: Report of 2 cases. J Clin Exp Dent. 2018;10(11):e1145-e8.
3. El-Naggar AK, Chan JKC, Grandis JR, Takata T, Slootweg PJ. WHO Classification of Head and Neck Tumours: International Agency for Research on Cancer; 2017.
4. Mufeed A, Mangalath U, George A, Hafiz A. Infected florid osseous dysplasia: clinical and imaging follow-up. BMJ Case Rep. 2015;2015.
5. Grun P, Bandura P, Grun A, Sutter W, Meller O, Turhani D. Sensory disturbance along the inferior alveolar nerve as a first clinical sign of multiple florid cemento-osseous dysplasia of the mandible-A case report. Int J Surg Case Rep. 2018;53:452-7.
6. Kawai T, Hiranuma H, Kishino M, Jikko A, Sakuda M. Cemento-osseous dysplasia of the jaws in 54 Japanese patients: a radiographic study. Oral Surg Oral Med Oral Pathol Oral Radiol Endod. 1999;87(1):107-14.
7. Onder B, Kursun S, Oztas B, Baris E, Erdem E. Florid osseous dysplasia in a middle-aged Turkish woman: A case report. Imaging Sci Dent. 2013;43(3):197-200.
8. Dagistan S, Tozoglu U, Goregen M, Cakur B. Florid cemento-osseous dysplasia: a case report. Med Oral Patol Oral Cir Bucal. 2007;12(5):E348-50.
9. Galgano C, Samson J, Kuffer R, Lombardi T. Focal cemento-osseous dysplasia involving a mandibular lateral incisor. Int Endod J. 2003;36(12):907-11.
10. Daviet-Noual V, Ejeil AL, Gossiome C, Moreau N, Salmon B. Differentiating early stage florid osseous dysplasia from periapical endodontic lesions: a radiological-based diagnostic algorithm. BMC Oral Health. 2017;17(1):161.
11. White SC, Pharoah MJ. Oral Radiology: Principles and Interpretation: Elsevier Health Sciences; 2014.
12. Drazic R, Minic AJ. Focal cemento-osseous dysplasia in the maxilla mimicking periapical granuloma. Oral Surg Oral Med Oral Pathol Oral Radiol Endod. 1999;88(1):87-9.
13. Gudipaneni R, Alam MKJIMJ. CBCT Evaluation of an Unusual Case of Florid Cemento-Osseous Dysplasia in an Old Female. 2018;25(5):335-6.

Resimler:

Resim 1. Miks evredeki periapikal semental displazi vakasının KIBT görüntüleri

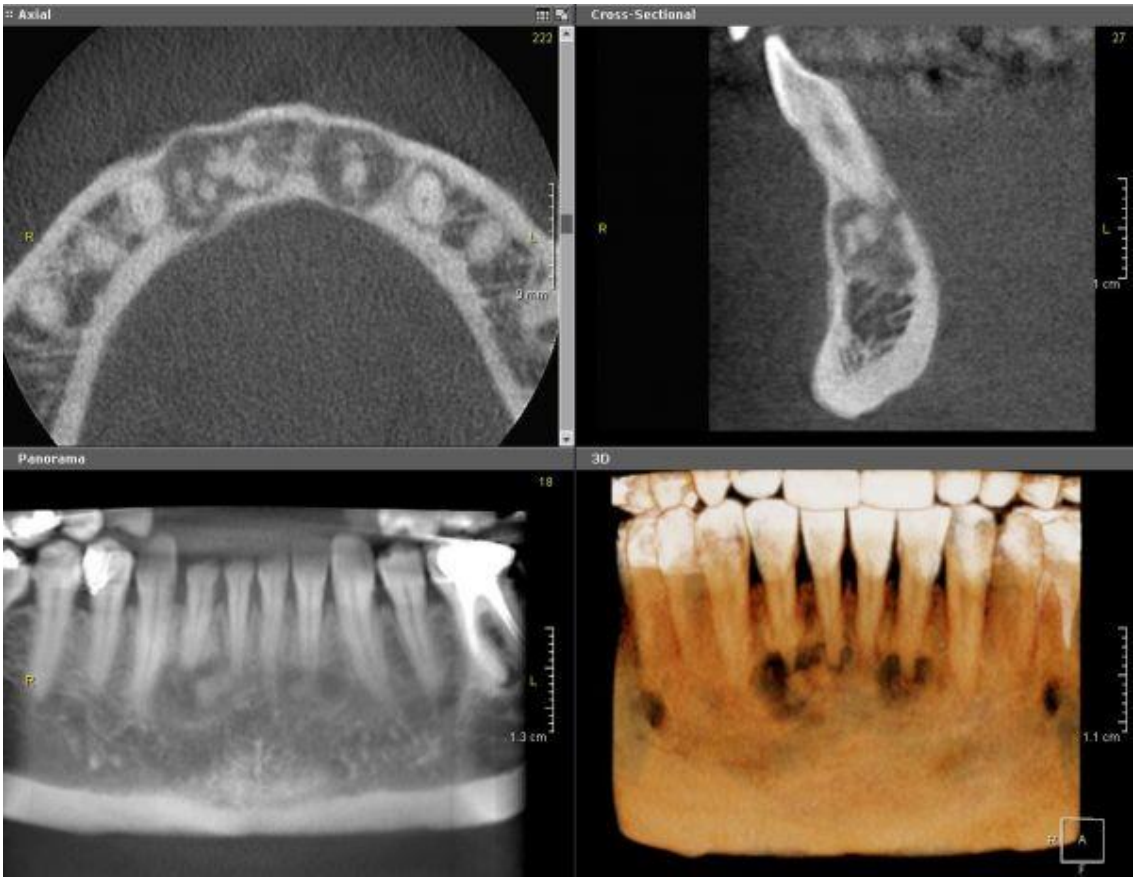

Resim 2. Florid semento-osseöz displazi vakasının panoramik radyografideki görüntüsü



Resim 3. Enfekte fokal semento-osseöz displazi olgusunun KIBT görüntüleri

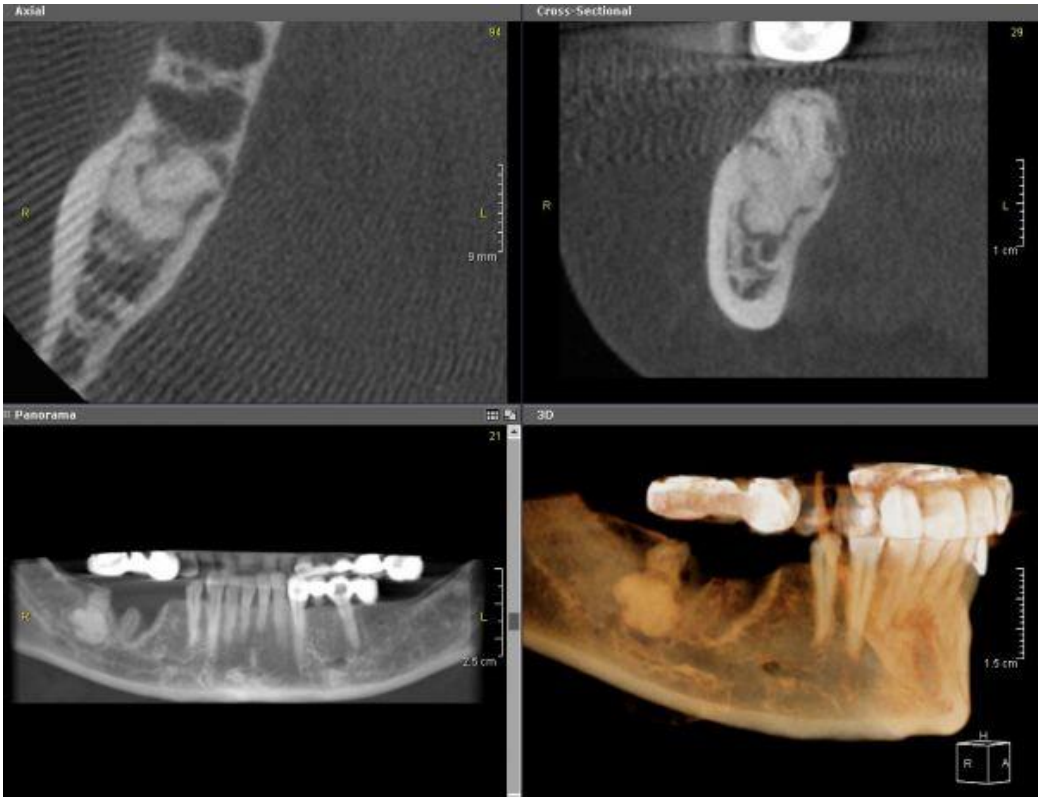

Tablo 1. Semento-osseöz displazi görülen olguların yaş, cinsiyet, tip, evre ve semptoma göre değerlendirilmesi

	KADIN (n=18)	ERKEK (n=4)	TOPLAM (n=22)
YAŞ			
<10	0	0	0
<20	0	0	0
20-29	1	0	1
30-39	6	2	8
40-49	6	1	7
50-60	3	0	3
>60	2	1	3
SEMPTOM			
(+)	5	0	5
(-)	13	4	17
LEZYON TÜRÜ			
Periapikal SOD	14	3	17
Florid SOD	4	0	4
Fokal SOD	0	1	1
LEZYON EVRELERİ			
Osteolitik Evre	1	0	1
Miks Evre	9	1	10
Matür Evre	8	3	11