T.C.
İSTANBUL ÜNİVERSİTESİ
DİŞ HEKİMLİĞİ FAKÜLTESİ

UZMANLIK TEZİ

TEMPOROMANDİBULAR EKLEM HASTALARINDA MANDİBULAR KONDİLİN TRABEKÜLER YAPISININ FRAKTAL ANALİZ YÖNTEMİ İLE İNCELENMESİ

DT. BELDE ARSAN

DANIŞMAN
PROF. DR. İLKNUR ÖZCAN

AĞIZ, DİŞ VE ÇENE RADYOLOJİSİ ANABİLİM DALI
UZMANLIK EĞİTİMİ

İSTANBUL-2015

İstanbul Üniversitesi Diş Hekimliği Fakültesi
Ağız, Diş ve Çene Radyolojisi Anabilim Dalında Uzmanlık Eğitimi Tez Sınav Tutanağı

Adı ve Soyadı:	Belde Arsan
Baba Adı:	Mustafa Rıza
Doğum yeri ve Tarihi:	Kadıköy / 28.12.1987
Mezun Olduğu Fakülte:	Marmara Üniversitesi Diş Hekimliği Fakültesi
Diploma Tarihi / Diploma No:	12/07/2011 - 4844
Uzmanlık Yaptığı Anabilim Dalı:	Ağız, Diş ve Çene Radyolojisi Anabilim Dalı
Uzmanlık Süresi:	3 yıl
Sınavın Yapılmasını İsteyen Makam:	İstanbul Üniversitesi Diş Hekimliği Fakültesi Ağız, Diş ve Çene Radyolojisi Anabilim Dalı

Uzmanlık Tezinin Başlığı: Temporomandibular Eklem Hastalarında Mandibular Kondilin Trabeküler Yapısının Fraktal Analiz Yöntemi ile İncelenmesi

Jüri Kararı: İstanbul Üniversitesi Diş Hekimliğinde Uzmanlık Eğitim Yönetmeliği'ne göre yukarıda kimliği belirtilen Uzmanlık Öğrencisi Belde Arsan, Uzmanlık Tez Savunma Sınavına alındı ve tezin kabulüne karar verildi.

JÜRİ ÜYELERİ

BAŞKAN
Prof. Dr. İlknur Özcan
İstanbul Üniversitesi Diş Hekimliği Fakültesi
Ağız, Diş ve Çene Radyolojisi ABD

27.07.2015

ÜYE
Prof. Dr. Tamer L. Erdem
Okan Üniversitesi Diş Hekimliği Fakültesi
Ağız, Diş ve Çene Radyolojisi ABD

ÜYE
Doç. Dr. Filiz Namdar Pekiner
Marmara Üniversitesi Diş Hekimliği Fakültesi
Ağız, Diş ve Çene Radyolojisi ABD

BEYAN

Bu tez çalışmasının kendi çalışmam olduğunu, tezin planlanmasından yazımına kadar bütün safhalarda etik dışı davranışımın olmadığını, bu tezdeki bütün bilgileri akademik ve etik kurallar içinde elde ettiğimi, bu tez çalışmayla elde edilmeyen bütün bilgi ve yorumlara kaynak gösterdiğimi ve bu kaynakları da kaynaklar listesine aldığımı, yine bu tezin çalışılması ve yazımı sırasında patent ve telif haklarını ihlal edici bir davranışımın olmadığı beyan ederim.

Belde Arsan

(İmza)



TEŞEKKÜR

Uzmanlık tezim ve tüm uzmanlık eğitimim süresince bilgisinden yararlandığım, insani ve ahlaki değerleri ile kendime örnek edindiğim, öğrencisi olmaktan gurur duyduğum, tecrübesinden yararlanırken göstermiş olduğu hoşgörü ve sabırdan dolayı tez danışmanım ve hocam sayın Prof. Dr. İlknur Özcan başta olmak üzere,

Birlikte çalışmaktan mutluluk duyduğum değerli uzman ve asistan arkadaşlarım, Dr. Neslihan Şenel, Dr. Taha Emre Köse, Dt. Hülya Çakır Karabaş, Dt. Beliz Güray'a ve uzmanlık eğitiminde yoldaşlarım, Dt. İpek Ağaçsapan, Dt. Gülay Altan'a,

Radyoloji kliniğinde, tezim için her türlü yardımı sağlayan röntgen teknikleri Nilgün Sazak, Özgül Dayakoğlu, Yeliz Kara, Mesude Yaren'e,

Çocukluğumdan beri her zaman yanımda olan, hiçbir konuda yardımını esirgemeyen arkadaşım, değerli dostum, Yeşim Eröktem'e,

Mutluluğumda, başarımda her zaman büyük rolleri bulunan ve yanımda olarak bugünlere gelmemi sağlayan, maddi ve manevi hiçbir desteği esirgemeyen ablam Deniz Arsan, annem Gönül Arsan ve babam Rıza Arsan'a,

İyi günde kötü günde yanımda olan bütün arkadaşlarıma ve hocalarıma,

Teşekkür ederim.

İÇİNDEKİLER

TEZ ONAYI 2
BEYAN 3
TEŞEKKÜR 4
İÇİNDEKİLER 5
TABLOLAR LİSTESİ 7
ŞEKİLLER LİSTESİ 8
SEMBOLLER / KISALTMALAR LİSTESİ 10
ÖZET 11
ABSTRACT 12
1. GİRİŞ VE AMAÇ 13
2. GENEL BİLGİLER 15
2.1. Fraktal Analiz 15
2.2. Temporomandibular Eklem ve Özellikleri 27
2.2.1. Temporomandibular Eklemin Kemik Bileşenleri 29
2.2.2. Temporomandibular Eklemin Yumuşak Doku Bileşenleri 30
2.2.2.1. Artiküler Kıkırdak 30
2.2.2.2. Artiküler Disk 31
2.2.2.3. Temporomandibular Eklem Ligamentleri 32
2.2.3. Çiğneme Kasları 36
2.2.3.1. Masseter Kas 36
2.2.3.2. Temporal Kas 36
2.2.3.3. Medial Pterygoid Kas 37
2.2.3.4. Lateral Pterygoid Kas 37
2.2.4. Temporomandibular Eklem Hareketleri 38
2.3. Temporomandibular Eklem Disfonksiyonu 41
2.3.1. Ağrının Eşlik Ettiği TMED ve Baş Ağrısı 44
2.3.1.1. Miyalji 44
2.3.1.2. Artralji 45
2.3.1.3. TMED'a Bağlı Baş Ağrısı 45
2.3.2. Eklem İçi Düzensizlikler 45

2.3.2.1. Redüksiyonlu Disk Deplasmanı 46
2.3.2.2. Redüksiyonsuz Disk Deplasmanı 48
2.3.3. Dejeneratif Eklem Hastalığı 49
2.3.4. Sublüksasyon 51
2.3.5. TMED'nun Ayırıcı Tanıları 52
2.4. Temporomandibular Eklem Görüntülenmesi 53
2.4.1. Klasik Radyografiler 54
2.4.2. Panoramik Grafiler 54
2.5. TMED'in Tedavi Seçenekleri 57
3. GEREÇ VE YÖNTEM 59
3.1. Radyografik Görüntülerin İşlenmesi ve Fraktal Analiz 60
3.2. TK/TMED Formunun Doldurulması ve Klinik Muayene Yönergeleri 63
3.2.1. Hasta Pozisyonu 63
3.2.2. Klinik Muayenenin Tamamlanması 64
3.2.3. Benzer Ağrı 64
3.2.4. Yansıyan Ağrı 64
3.2.5. TK/TMED Formunun Doldurulması 65
3.2.5.1. Anatomik Bölgelerin Belirlenmesi 65
3.2.5.2. Ölçümler ve Çene Hareketleri 65
3.2.5.3. Eklem Sesleri 67
3.2.5.4. Eklem Kilitlenmesi 68
3.2.5.5. Palpasyonda Kas ve Eklem Ağrısı 69
3.2.5.6. TK/TMED ile Klinik Tanının Konması 70
3.3. Radyolojik Muayene 71
4. BULGULAR 75
5. TARTIŞMA 81
KAYNAKLAR 93
FORMLAR 103
ETİK KURUL KARARI 113
ÖZGEÇMİŞ 114

TABLOLAR LİSTESİ

Tablo 2-1: TMED için TK/TMED sınıflaması. 43
Tablo 4-1: Hasta grubunda cinsiyet dağılımı. 75
Tablo 4-2: Hasta ve kontrol grubu arasında radyolojik bulguların görülme sıklığı ve şiddetindeki farklılıklar. 76
Tablo 4-3: Fraktal boyut değerleri. 76
Tablo 4-4: Eklem yüzeylerinde dejenerasyona bağlı olarak fraktal boyut değerlerindeki değişim. 77
Tablo 4-5: Cinsiyete göre fraktal boyut değerlerindeki değişim. 77
Tablo 4-6: Erozyon izlenen eklemlerde fraktal boyuttaki değişim. 78
Tablo 4-7: Skleroz izlenen eklemlerde fraktal boyuttaki değişim. 78
Tablo 4-8: Klinik tanılar ile eşleştirilmiş fraktal boyut ortalamaları. 79
Tablo 4-9: Ağrı şikayeti olan hastalarda klinik tanıların dağılımı ve radyolojik bulguların şiddetinin ortalamaları. 80

ŞEKİLLER LİSTESİ

Şekil 2-1: Koch kar tanesi fraktali kullanılarak elde edilen desen.* 15
Şekil 2-2: Düz bir çizgi ve Koch kar tanesinin fraktal boyutları. 16
Şekil 2-3: Kutu sayma metodunun şematik gösterimi. 19
Şekil 2-4: Fraktal boyutun hesaplanmasında kullanılan metodlar. 20
Şekil 2-5: Temporomandibular eklemin kafatasındaki konumu 28
Şekil 2-6: Temporomandibular eklem bileşenleri.* 28
Şekil 2-7: Temporomandibular eklemin kemik bileşenleri. 29
Şekil 2-8: Sagital düzlemde artiküler disk.* 31
Şekil 2-9: Koronal düzlemde artiküler disk.* 31
Şekil 2-10: Koronal düzlemde eklem kapsülü ve kollateral ligamentler.* 33
Şekil 2-11: Temporomandibular ligament.* 34
Şekil 2-12: Yardımcı ligamentler.* 35
Şekil 2-13: Masseter ve temporal kaslar.* 36
Şekil 2-14: Medial ve lateral pterygoid kaslar.* 38
Şekil 2-15: TME'nin rotasyon hareketi.* 39
Şekil 2-16: TME'nin translasyon hareketi.* 39
Şekil 2-17: Normal TME fonksiyonu.* 41
Şekil 2-18: Redüksiyonlu disk deplasmanı.* 47
Şekil 2-19: Redüksiyonsuz disk deplasmanı.* 48
Şekil 2-20: Sublüksasyon.* 51
Şekil 2-21: Sağ kondilde işaretli alanda erozyon izlenmektedir 56
Şekil 2-22: Sağ kondilde belirgin osteofit oluşumu izlenmektedir 56
Şekil 3-1: Kare şeklinde ilgili bölge seçimi. 60
Şekil 3-2: Seçilen bölgenin kopyalanması. 61
Şekil 3-3: Görüntünün işlenmesi. 61
Şekil 3-4: Fraktal analizde kutu sayma algoritması. 62
Şekil 3-5: Değerlerin logaritmik ölçekte çizimi. 63
Şekil 3-6: Elektronik kumpas. 65
Şekil 3-7: Dejeneratif değişikliklerin izlenmediği a) sağ ve b) sol eklem. 71
Şekil 3-8: Osteofitik değişiklikler. 72
Şekil 3-9: Eroziv değişiklikler. 72

Şekil 3-10: Eklem yüzeylerinde düzleşme..... 73
Şekil 3-11: Sklerotik değişiklik. 73
Şekil 3-12: Eklem yüzeylerinde konkavite. 73
Şekil 3-13: Eklem yüzeylerinde görülen subkortikal kistler ok ile gösterilmiştir. 74

SEMBOLLER / KISALTMALAR LİSTESİ

FB: Fraktal boyut

HB: Hausdorff boyutu

TB: Topolojik boyutundan

ROI (Region of Interest): İlgili bölge seçimi

TMED: Temporomandibular eklem disfonksiyonu

TME: Temporomandibular eklem

DML: Diskomalleolar ligament

TK/TMED: Tanı Kriterleri/Temporomandibular Eklem Disfonksiyonu

DVT: Dental volümetrik tomografi

BT: Bilgisayarlı tomografi

MRG: Manyetik rezonans görüntüleme

US: Ultrason

ÖZET

Arsan B. Temporomandibular Eklem Hastalarında Mandibular Kondilin Trabeküler Yapısının Fraktal Analiz Yöntemi İle İncelenmesi. İstanbul Üniversitesi, Diş Hekimliği Fakültesi, Ağız, Diş ve Çene Radyolojisi ABD. Uzmanlık Tezi. İstanbul. 2015.

Klasik geometrik şekillerle tanımlanamayan, karmaşık geometriye sahip, farklı ölçeklerden görüntülendiğinde birbirine benzeme özelliği gösteren şekiller fraktal olarak tanımlanmıştır. Son yıllarda tıp alanında radyografiler ve dijital görüntüler üzerinde potansiyel anomalilerin ve mevcut hastalıkların şiddetinin teşhisinde fraktal analiz (FA) yöntemi kullanılmaktadır. Bu çalışmada temporomandibular eklem disfonksiyonu (TMED) olan hastalardan alınan panoramik grafilerde mandibular kondilin trabeküler yapısında meydana gelen değişiklikler FA yöntemiyle değerlendirilmiştir. Çalışmada 18-73 yaş aralığında TMED olan toplam 100 kişiye (69 kadın, 31 erkek) TK/TMED formu ile ön klinik tanılar konulmuştur. Kontrol grubu, hasta grubunun yaş ve cinsiyet eşleştirmesi ile oluşturulmuştur. Çalışmada Kodak 8000 dijital panoramik cihazında 73 kVp ve 5 mA sabit parametreleri ile panoramik grafiler elde edilmiştir. Grafiler üzerinde mandibular kondilde meydana gelen dejenerasyon miktarı derecelendirilerek, FA yapılmıştır. ImageJ v1.48 programı ile görüntüler üzerinde mandibular kondil sınırları içerisinde 84x84 piksel boyutlarında kare şekilli bölgeler seçilerek, trabeküler yapının fraktal boyutu(FB) hesaplanmıştır. İstatistiksel analizler (Independent t-test, Anova) için SPSS programı kullanılmıştır. Analizler sonucunda hasta grubunda daha sık ve daha yüksek şiddette radyolojik bulguların ortaya çıktığı görülmüştür ($p<0,001$). Hasta grubunun FB ortalaması 2,45, kontrol grubunun ortalaması ise 2,51 olarak bulunmuştur ($p=0,001$). Hasta grubunda sol tarafta dejenerasyon miktarı arttıkça FB değerlerinin azaldığı görülmüştür ($p=0,001$). Bulgulara göre TMED hastalarında eklemin trabeküler yapısına ait FB'un, kontrol hastalarına göre daha düşük değerde olduğu ve dejeneratif değişikliklerin şiddetinin arttıkça FB'ta azalma olduğu görülmüştür. TMED olan hastalarda mandibular kondilin trabeküler yapısı, sağlıklı kondile göre daha boşluklu bir yapı ve kalın trabeküller ihtiva etmektedir. Sonuç olarak panoramik grafilerin TMED hastalarında meydana gelen dejeneratif değişiklikleri belirlemedeki etkinliği FA yöntemiyle arttırılmıştır.

Anahtar Kelimeler : Fraktal, Temporomandibular Eklem Rahatsızlıkları, Mandibular Kondil, Kemik mimarisi, Panoramik Radyografi

ABSTRACT

Arsan B. The Assessment Trabecular Structure of Mandibular Condyle in Patients with Temporomandibular Joint Dysfunction Using Fractal Analysis. İstanbul University, Faculty of Dentistry, Dentomaxillofacial Radiology Department. Thesis. İstanbul. 2015.

Fractals are defined as complex shapes which classical geometrical shapes fail to describe. They present self-similarity when observed on different scales. Recently fractal analysis (FA) has been used in detecting potential anomalies and severity of disorder based on digital images and radiographies. The aim of this study is to evaluate changes in mandibular condyle's trabecular structure in patients with temporomandibular joint dysfunction (TMJD) using FA. A total of 100 patients (69 female, 31 male) aged between 18-73 years were clinically diagnosed with DC/TMD form. Control group involved patient group's pairs matched by age and sex. The radiographies were obtained by Kodak 8000 digital panoramic device with 73 kVp and 5 mA fixed parameters. The degree of degeneration on mandibular condyles was calculated and FA applied. 84x84 pixel sized regions of interest were selected on radiographies within the boundary of mandibular condyle and fractal dimension (FD) was calculated using ImageJ v1.48 program. SPSS program was used for statistical analyses (Independent t-test, Anova). Radiological findings were present more frequently and severe in patient group ($p<0.001$). The mean value of FD was 2.45 in patient group and 2.51 in control group ($p=0.001$). In left TMJs of patient group, decrease in FD was observed as degenerative changes increased ($p=0.001$). According to the findings, lower values of FD suggest that trabecular structure of mandibular condyle in patient group were more porous and had thicker trabeculae than control group. In conclusion, the effective use of panoramic radiographies in detection of degenerative changes in TMJD was enhanced by FA.

Key Words: Fractals, Temporomandibular Joint Disorders, Mandibular Condyle, Bone and bones, Panoramic Radiography

1. GİRİŞ VE AMAÇ

Fraktaller, farklı ölçeklerde görüntülendiğinde her yönden birbirine benzeme özelliği gösteren karmaşık geometrik şekillerdir. 1960 ve 1970'lerde matematikçi Benoit Mandelbrot, bu karmaşık geometriye sahip objeleri tanımlamak için ve biyolojik sistemlerin birlikte uyumlu ve düzenli çalışmasına yönelik fraktal kavramını kullanmıştır (1-3). Trabeküler kemik mimarisi gibi doğal fraktalleri, klasik fraktallerden ayıran özellik, farklı yönlerden bakıldığında, farklı özellik göstererek, anizotropik özelliğe sahip olmasıdır (4).

Temporomandibular eklem, temporal kemik, mandibular kondil ve kemiklerle bağlantılı kaslar, ligamentler ve artiküler disk ile birlikte karmaşık bir sistemdir. Temporomandibular eklemin farklı yönlerden gelen kuvvetlere karşı direnç göstermesi, mandibular kondilin kemik iç yapısına ait özelliklerden, trabeküllerin sayısı, trabeküler dizilim ve anizotropiye bağlıdır (5). Osteoartritik değişiklerin ve dejeneratif eklem hastalığının prognozunun belirlenmesinde, trabeküler kemiğe ait bu özelliklerin değerlendirilmesi önem taşımaktadır.

Literatürde iki boyutlu görüntülerin, kemiğin üç boyutlu yapısına yönelik bilgi taşıdığı gösterilerek, fraktal analiz gibi dijital görüntü işleme tekniklerinin geliştirilmesi sayesinde, radyografilerde gözle görülemeyen detaylar belirlenebilir hale gelmiştir (6). Alveol kemiğinin trabeküler iç yapısına yönelik yapılan çalışmalarda fraktal analiz ile kemikteki değişimler gösterilmiştir. Kemiğin iç yapısını etkileyen osteoporoz, hiperparatiroidi gibi hastalıklar değerlendirildiğinde, hasta ve sağlıklı grup arasında fraktal analiz yöntemi ile anlamlı sonuçlar elde edilmiştir (7,8).

Temporomandibular eklem problemi olan hastalarda klinik olarak ağrı, ses, ağız açıklığında kısıtlanma, deviasyon ve çene kilitlenmesi gibi bulgular gözlenirken, hastalığın ilerleyen döneminde eklem yüzeylerinde skleroz, düzleşme, osteofitik değişiklikler, erozyon ve subkortikal kist gibi dejeneratif değişiklikler meydana gelmektedir. Son yıllarda fraktal analiz yönteminin tıp alanında kullanılmaya başlanması ve radyografiler üzerinde potansiyel anomalilerin ve mevcut hastalığın şiddetinin teşhisinde kullanımının artması nedeniyle, temporomandibular eklem disfonksiyonu olan hastalar üzerinde mandibular kondilin trabeküler iç yapısını inceleyen bu tez çalışması planlanmıştır. Literatürde temporomandibular eklemde

mandibular kondilin trabeküler yapısının fraktal analiz ile incelendiği bir çalışma bulunmadığı için yapılan bu çalışma ile literatüre katkı sağlanarak, yapılacak diğer çalışmalara baz teşkil etmesi amaçlanmıştır.

Araştırmamızın amacı, panoramik grafiler üzerinde fraktal analiz yöntemi ile mandibular kondilin trabeküler iç yapısını değerlendirmek ve mevcut eklem hastalığının sağlıklı bireylerle karşılaştırıldığında, kemikte yaptığı değişimleri sayısal olarak elde etmektir. Klinik semptomların şiddeti ve eklem yüzeylerinde radyolojik olarak görülen değişiklikler birlikte değerlendirilerek, temporomandibular eklem disfonksiyonu olan hastalarda, hastalığın şiddeti ile trabeküler yapıdaki değişimler arasındaki korelasyona bakılacaktır.

2. GENEL BİLGİLER

2.1. Fraktal Analiz

Fizik problemlerinin çözümünde olasılık metodunu kullanan istatistiksel fiziğin ölçekleme yasasına göre, geniş bir sistemin özellikleri daha küçük ölçekli bir model üzerinde çalışılarak belirlenebilmektedir. Biyolojik, kimyasal, jeolojik, meteorolojik, atmosferik, nükleer ve elektriksel süreçler gibi doğal olayların istatistiksel ölçekleme yasalarıyla incelenmesi uzun yıllardır devam etmektedir. Son yıllarda çalışmalarda gelinen nokta, bu sistemlerin farklı ölçeklerde gözlemlendiğinde birebir olmasa bile benzer davranış gösterme eğilimde olduğu yönündedir. 1900'lü yıllardan beri bu konu üzerinde yapılan çalışmalar olmasına rağmen, ilk defa 1960 ve 1970'lerde matematikçi Benoit Mandelbrot tam olarak boyutu belirlenemeyen, karmaşık geometriye sahip objeleri tanımlamak için ve biyolojik sistemlerin birlikte uyumlu ve düzenli çalışmasına yönelik olarak 'fraktal' kavramını kullanmıştır (1-3). 'Fraktal' kelimesi Latincede 'fractus' yani kırık anlamına gelmekle birlikte; eğriler, bağımsız noktalar, yüzeyler ve benzeri olmayan şekillerden oluşan karmaşık yapıları tanımlamak için kullanılmaktadır (9,10).

Fraktaller, geometrideki klasik kare, daire, üçgen gibi basit şekillerle tanımlanamayan, karmaşık ama kendine benzeme özelliği gösteren geometrik şekillerdir (Şekil 2-1). Fraktal analiz, şekillerin veya yapıların karmaşıklık derecesini gösteren bir metod olup, değeri sayısal olarak fraktal boyut (FB) ile belirtilir (1,11,12) (Şekil 2-2).

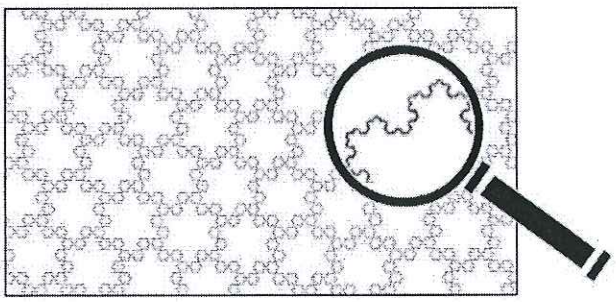

Şekil 2-1: Koch kar tanesi fraktali kullanılarak elde edilen desen.*

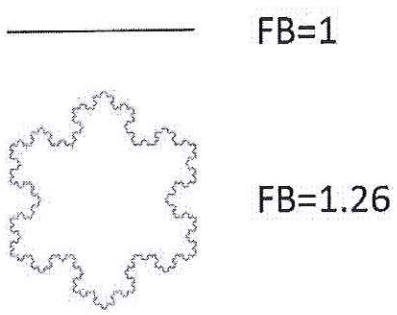

Şekil 2-2: Düz bir çizgi ve Koch kar tanesinin fraktal boyutları.

Fraktal özellik gösteren yapıların uzunluk ve alan ölçümleri, klasik geometrik şekillerin ölçümlerinden farklılık göstermektedir. Fraktaller farklı ölçeklerden görüntülendiğinde yapıların uzunluk ve alanları değişmektedir. Ölçek büyüdükçe, fraktallerin yapısal detayları daha belirgin hale gelmekte olup, ölçümlerin değerleri artmaktadır. Mandelbrot, İngiltere'nin sahil kenarı uzunluğunu ölçmek için yaptığı bir araştırmada fraktallerin bu özelliğini göstermiştir. Çalışmada büyük ölçekli bir harita üzerinde, küçük ölçekli bir haritaya göre görüntülenemeyen kıyı girinti-çıkıntılarının olduğu belirtilmiştir. Mandelbrot, bu duruma yönelik olarak İngiltere'nin sahil kenarı uzunluğunun hesaplanmasında, d toplam kıyı şeridi uzunluğunu, N kıyı girinti çıkıntılarının sayısını ve l kıyı girinti çıkıntılarının uzunluğunu temsil etmek üzere $L(d)=Nxl$ eşitliğini kullanmıştır. Eşitliğe göre, haritanın ölçek miktarı arttıkça kıyı girinti çıkıntıları sayıları (N) ve uzunlukları (l) daha detaylı görüntülenebilir hale gelerek, toplam kıyı uzunluğu $L(d)$ artmaktadır. Mandelbrot başka bir çalışmasında fraktalleri, Hausdorff boyutu (HB) topolojik boyutundan (TB) daha büyük şekiller olarak tanımlayarak, fraktallerin iç yapılarındaki karmaşıklığa dikkat çekmiştir. Şeklin Hausdorff boyutu, yapının içerisinde birbirine benzeme özelliği gösteren toplam desen sayısı (N) ile desenlerin birbirine benzeme oranının (r) resiprokali arasındaki doğal logaritmik oran ile hesaplanmaktadır (2-1). Hausdorff boyutu, fraktal boyut değerine denktir (1).

$$HB = \frac{\ln(N)}{\ln(1/r)} \quad (2\text{-}1)$$

HB: Hausdorff boyutu, N:Toplam desen sayısı, r:desenlerin birbirine benzeme oranı

Topolojik boyut ise, yapının içerisindeki birbirinden bağımsız değişkenlerin sayısıdır. Klasik geometrik şekillerin topolojik boyutu sabit olmakla birlikte, topolojik boyutları şeklin iç yapısının karmaşıklığına dair bir bilgi vermemektedir. Örneğin, topolojik boyutu 1 olan bir çizginin, eğri ya da düz çizgi olup olmadığını ayırt edemeyiz. Fraktalin klasik geometrik şekillerden diğer bir farkı da, boyutunun tam sayı değeri almamasıdır. Klasik geometrik şekillerin boyutlarına örnek olarak düz bir çizginin 1, dikdörtgen gibi düzlemsel bir şeklin 2 ve belli bir hacme sahip, küp veya prizma gibi bir şeklin 3 boyutlu olması örnek olarak gösterilebilir. Fraktal boyut, hem bir yapının boşlukta kapladığı alanı hem de yapının karmaşıklığını temsil etmektedir. Mandelbrot, İngiltere'nin sahil kenarının boyutunu fraktal analiz ile ölçtüğünde 1,25'e yakın bir değer bulmuştur. Değerin 1 ve 2 tam sayıları arasında bulunması, tek boyutu olan düz bir çizgiden daha fazla alan kapladığını ve daha karmaşık bir yapıya sahip olduğunu ancak 2 boyutu olan bir düzlemin tamamını dolduracak kadar bir yer ihtiva etmediğini göstermektedir (1,10,13).

Fraktaller, farklı ölçeklerde izlendiğinde kendine benzeme özelliği gösteren şekillerdir. Matematiksel fraktaller, farklı ölçeklerde ve farklı yönlerden izlendiğinde kendine benzeme özelliği gösteren izotropik yapılardır. Trabeküler kemik ve akciğerler gibi pulmoner dallanma gösteren doğal ve biyolojik fraktaller, farklı yönlerden incelendiğinde farklı özelliğe sahip olan anizotropik yapılar oldukları gözükür (1,10,14).

Fraktal boyutun hesaplanmasında farklı yöntemler kullanılmakla birlikte, kullanılan her yöntemde takip edilen belli basamaklar vardır. Yöntemlerde incelenecek yapının ölçülebilir özelliği ve uygulanan yöntemin basamaklarının logaritmik ölçekte grafiği çizilir. Elde edilen değerlere en iyi uyan doğru çizilerek, bu doğrunun eğimi hesaplanır. Eğimin değeri incelenen yapının fraktal boyutunu vermektedir (1,10,13). Fraktal boyutun hesaplanmasında kullanılan yöntemler genel olarak iki ana gruba ayrılmaktadır. En sık kullanılan yöntem olan ilk grupta fraktal boyut hesaplaması, görüntü sınırına ait noktalar arasındaki mesafenin ölçümüne bağlı olarak yapılmaktadır.

Yöntemde piksellerin bir kenarı uzunluk birimi olmaktadır. İkinci grupta ise, fraktal boyutun ölçümü hacim ölçümüne göre yapılmaktadır. Yöntemde çeşitli çaplardaki daireler, merkezi görüntü sınırında olacak şekilde rastgele dizilerek, dairelerin içerisindeki görüntü sınırına ait pikseller sayılmaktadır. Yöntemde pikselin çevresi hacim birimi olmaktadır (13).

Fraktal boyutu mesafe ölçümüne bağlı olarak hesaplayan ilk grup içerisinde Richardson, kutu sayma "box counting" ve piksel genişletme "dilatasyon" olmak üzere üç metod bulunmaktadır. Richardson metodunda incelenecek yapının çevresi çeşitli uzunluklardaki cetvellerle ölçülür. Yapının ölçülen çevresi ile her bir ölçümün yapıldığı cetvel uzunluğunun logaritmik ölçekte grafiği çizilir. Grafikteki noktalar birleştirildiğinde fraktal boyutu veren, eğimi eksi olan düz bir çizgi elde edilir (13).

Yöntemler arasında en fazla kullanılan kutu sayma "box counting" yöntemidir (3,13-15). Trabeküler kemik ve kemik iliği alanları da kutu sayma algoritması ile değerlendirilebilir. Kutu sayma algoritmasında kutular içeren bir kılavuz, yapısı değerlendirilecek olan trabeküler kemik üzerine yerleştirilir. Boyutları 2-64 piksel arasında değişen kutulardan oluşturulan kılavuzlarda trabeküler kemiğin bulunduğu kutular sayılır. Trabeküler kemik içeren toplam kutu sayısı, kılavuzun içerdiği kutu boyutuna bağlı olup, birbirine bağlı bu iki değişkenin logaritmik ölçekte grafiği çizilir. Grafikteki noktalara uyan doğrunun eğimi fraktal boyutu verir (14). Küçük değerdeki fraktal boyut kemiğin içerisindeki boşlukların daha yüksek oranda, daha porozlu olduğunu göstermektedir. Yüksek değerlerdeki fraktal boyutlar ise, kemik mimarisinin daha karmaşık, daha yoğun ve kemik içerisindeki boşlukların daha az miktarda olduğunu göstermektedir (11,16) (Şekil 2-3).

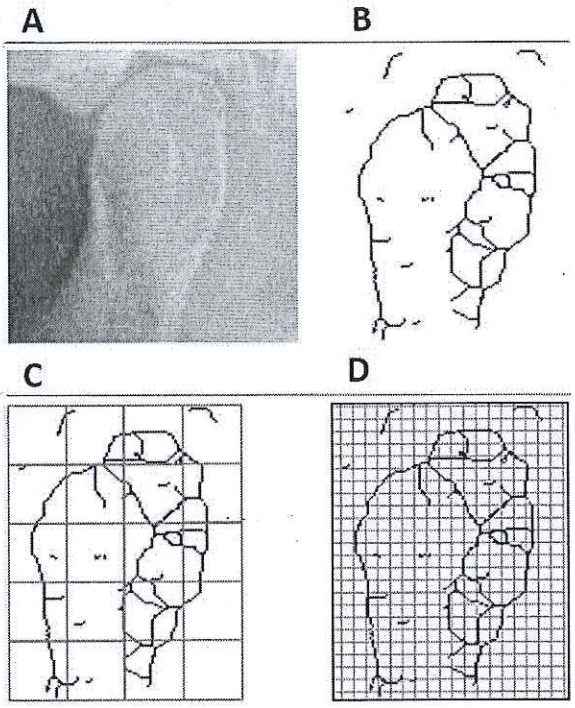

Şekil 2-3: Kutu sayma metodunun şematik gösterimi.

A: Panoramik grafide sol mandibular kondil, B: Görüntünün işlenmesiyle, mandibular kondilin tek pikselli ana hattının belirlenmesi, C ve D: Çeşitli boyutlardaki kutuların görüntü sınırına uygulanması.

Piksel genişletme "dilatasyon" metodunda, görüntü ana hattının sınırları genişletilir. Metodda öncelikle incelenecek olan görüntünün bir piksel genişliğinde olan ana hattı oluşturulur. Sonrasında görüntü sınırlarına rastgele olarak dizilen çeşitli çaplardaki daireler kullanılarak, görüntü sınırları genişletilir. Görüntü sınırındaki genişleme miktarı, dairenin çapına bağlı olup, birbirine bağlı bu iki değişkenin logaritmik ölçekte grafiği çizilir. Elde edilen noktalara uyan doğrunun eğimi eksi değerde olup, fraktal boyutu verir (9,13) (Şekil 2-4).

Fraktal boyutu hacim ölçümüne bağlı olarak hesaplayan ikinci grupta, görüntü sınırına rastgele yerleştirilen değişik çaptaki dairelerin içerdiği görüntü sınırına ait pikseller sayılır. Yöntem kutu sayma yönteminin bir varyasyonu olup, kum havuzu "sandbox" yöntemi olarak da bilinmektedir. Dairelerin içerdiği görüntü sınırına ait piksellerin sayısı dairenin çapına bağlı olup, bu iki değişkenin logaritmik ölçekte grafiği çizilir. Elde edilen noktalara uyan doğrunun eğimi, fraktal boyutu vermektedir (13) (Şekil 2-4).



Şekil 2-4: Fraktal boyutun hesaplanmasında kullanılan metodlar.

A: Koch fraktalinin ana hattı, B: Genişletme "dilatasyon" metodu ile görüntü üzerindeki değişiklik: Görüntünün ana hattı çeşitli çaplardaki daireler kullanılarak, uniform bir şekilde genişletilir. Fraktal boyut hesaplamasında, görüntü ana hattını genişletmek için kullanılan dairenin çapı ve ana hattın genişleme miktarının logaritmik ölçekte grafiği çizilir. Fraktal boyut, elde edilen grafikteki doğrunun eğimidir. C: Hacim ölçümüne göre fraktal boyutun hesaplanmasında görüntü sınırlarına yerleştirilen daireler: Bu metodda fraktal boyut, görüntü ana hattı üzerine yerleştirilen farklı çaplardaki dairelerin içerisindeki görüntü ana hattına ait toplam piksel sayısı hesaplanır. Dairenin çapı ve o çaptaki dairenin içerisindeki görüntü piksel sayısının logaritmik ölçekte grafiği çizilir. Fraktal boyut, elde edilen grafikteki doğrunun eğimidir **(13).**

Literatürde fraktal boyut arttıkça yapının karmaşıklığının arttığı belirtilse de, bu konu üzerinde fikir birliği sağlanamamıştır. Fraktal boyut üzerine yapılan çalışmalarda farklı sonuçların elde edilmesi anatomik varyasyonlara, fraktal boyutun elde edilmesinde çeşitli tekniklerin kullanılmasına ve alveolar kemikte farklı bölgelerin incelenmesine bağlanmaktadır. Alveolar kemik fizyolojik adaptasyon kapasitesi sayesinde maruz kaldığı kuvvetleri karşılayacak şekilde iç yapısında değişiklikler göstermektedir. Trabeküler kemiğin anizotropik özelliğinin ve trabeküler dizilim ile trabeküler kalınlıkta meydana gelen değişimlerin de fraktal boyut üzerine yapılan çalışmalarda farklı sonuçların ortaya çıkmasına neden olduğu görüşüne varılmaktadır (3,8,14,15,17).

Fraktal analiz, genel olarak görüntü analizinde ve özellikle tıp alanında radyografiler üzerinde, potansiyel anomalilerin ve mevcut hastalığın şiddetinin teşhisinde kullanılmaktadır. Akciğerlerde pulmoner dallanma, kalp atışı, temporomandibular eklem sesleri ve hareketinin karakterini tanımlamak için fraktal analiz kullanılmıştır (1,18,19). Radyografiler üzerinden tespit edilen fraktal boyutun, kemik yoğunluğundaki değişimler ile ilişkilendirildiği ve kemikte mineral kaybını yansıttığı belirtilmiştir (7,8,12,14,20). Fraktal analiz yönteminin projeksiyon açısı ve alveolar kemikte incelenecek bölgenin seçiminden etkilenmemesi, tekniğin klinik koşullarında uygulanabilirliğini arttırarak, klinisyen için radyografileri değerlendirmede kolaylık sağlamaktadır (3,8,14,15).

Fizyoloji alanında yapılan çalışmalarda kalpte iletim sinyalleri, elektrokardiogramda QRS dalgalanması, akciğerlerde pulmoner dallanma, vasküler ve nöral ağ yapıları incelendiğinde, giderek artan detayların izlenmesi ve en küçük parçanın şeklin geneline benzerlik göstermesi ile fraktal özelliğe sahip olduğu belirtilmiştir. Pulmoner sistemi oluşturan büyükten küçüğe doğru bronş, bronşiyol ve alveollerin yapısal olarak birbirine benzerlik göstermesi yapının fraktal özelliğini göstermektedir. Pulmoner sistemin fraktal özelliğine fonksiyonel açıdan bakıldığında, gaz alışverişi için yüzey alanının giderek arttığı izlenmektedir. 3 boyuta ve belli bir hacme sahip gazın, 2 boyutlu yüzey alanına sahip pulmoner damarlarda değişimine olanak sağlayan trakeobronşiyal yapılar, fraktal analiz ile değerlendirildiğinde yapıların fraktal boyut değerinin 2 ile 3 arasında olduğu belirtilmektedir (18,21,22).

Patoloji alanında yapılan çalışmalarda fraktal analizin bazı tümör ve vasküler patolojilerin belirlenmesinde tanıya yardımcı olarak kullanıldığı görülmüştür. Düzensiz sınırlı tümörler fraktal analiz yöntemiyle incelendiğinde, bazı tümörlerin fraktal boyutunun kendi topografik boyutundan daha büyük olduğu görülmüştür. Malign melanomun eksize edilmeden önce çekilen fotoğrafı fraktal analiz ile incelendiğinde lezyon sınırlarının fraktal boyutunun, lezyonun topolojik boyutundan daha büyük olduğu görülmüştür. Aynı lezyona ait histopatolojik görüntüsünün fraktal analizde yine lezyon sınırlarının fraktal boyutunun, lezyonun topolojik boyutundan daha büyük olduğu bulunmuştur. Tubulovillöz adenom, metastatik polip ve iltihabi polipleri içeren kolorektal poliplerin fraktal analizinde, bütün olgularda lezyona ait fraktal boyut değerinin, topolojik boyuttan daha büyük olduğu görülmüştür. İki durumda da fraktal

boyut değerlerinin, topolojik boyuttan daha yüksek olması, patolojik bir durum varlığına işaret etmektedir. Proliferatif diabetik retinopati gelişen hastalar ile sağlıklı hastalar arasında retinanın damarlanması fraktal analiz ile değerlendirildiğinde, hasta grubuna ait fraktal boyut değerlerinin daha yüksek olduğu saptanmıştır. Fraktal boyuttaki bu artışın, optik disk yakınındaki bölgede yeni damar oluşumuna bağlı olduğu ve panretinal lazer tedavi ihtiyacı olan hastaların belirlenmesine yardımcı olduğu belirtilmiştir. Oral kavitede yapılan çalışmalarda, displastik ve malign epitelyal lezyonların epitel ve stromal doku arasındaki sınırı fraktal analiz ile incelenmiştir. Epitel ve stromal doku arasındaki sınırın düzensizliği arttıkça fraktal boyutun arttığı izlenmiştir. Fraktal boyuttaki bu artış, oral kavite lezyonlarının displastik değişikliği ve invaziv karsinoma gelişimi ile ilişkilendirilmiştir (22,23).

1990'lardan beri radyoloji alanında mamografilerde, glandüler mimarinin değerlendirilmesi ve takibinde, neoplastik dokuların ve mikrokalsifikasyonların belirlenmesinde fraktal analiz yönteminden faydalanılmıştır. Fraktal analizde dikkat edilmesi gereken nokta ve aynı zamanda yöntemin kullanımını sınırlayan nokta; yalnızca görüntülenen bölge üzerinden fraktal boyut hesaplanmasıyla elde edilen fraktal boyut değerinin bize tanı koyduracak kadar net bilgi sağlamamasıdır. Hesaplanan fraktal boyut değeri yalnızca yapının normalden ne kadar saptığını, yapı içerisinde değişikliklerin meydana gelip gelmediğini göstererek, mevcut tanının konulmasına yardımcı olmaktadır. Örneğin, aynı fraktal boyuta sahip iki yapının, morfolojik özellikleri birbirinden farklı olabilmektedir. Bu nedenle fraktal boyut, yapının karmaşıklığına dair net bir değerlendirme sağlamamakla birlikte, meydana gelen değişiklikleri saptayabilmekte ve böylelikle tanı konmasına destek sağlamaktadır (22,24).

Kemiğin sağlamlık, kalite ve direnç gibi mekanik özellikleri, kortikal kemik kalınlığı, trabeküler kemik yoğunluğu, trabeküllerin dizilimine yani kemik mimarisine bağlıdır. Kemik mimarisi, trabeküler arası boşlukların varlığı (porozite), trabeküler kalınlık, trabeküler arası bağlantı ve anizotropi ile karakterize edilir. Kemik mimarisindeki bir değişiklik, osteoporoz ve olası kırık riskinin teşhis edilmesi için bilgi sağlamaktadır (8,11,25). Trabeküler kemiğin iç yapısı, kemiğin fonksiyonel olarak karşılayacağı yüklere bağlı olarak değişkenlik göstermektedir. Kemik yoğunluğu ve trabeküllerin dizilimindeki değişikliklerle kemik, gelen fonksiyonel yükleri düzgün bir

şekilde karşılayabilmektedir. Trabeküler yapı, radyografilerde belli çözünürlükte görüntülendiğinde kendine benzeme özelliği göstermesi nedeniyle fraktal yapı karakterine sahiptir (26). Trabeküler kemik içerisinde, birbiri ile bağlantılı trabeküllerin bulunması ve bu trabeküler bağlantıların karmaşık bir geometriye sahip olması nedeniyle, trabeküler kemiğin mimarisinin değerlendirilmesinde fraktal analiz yönteminin uygun olduğu belirtilmiştir (3). Fraktal boyut değeri, kortikal ve trabeküler kemik gibi boşluklu yapıların karakterize edilmesinde, dolayısıyla kemik mimarisinin belirlenmesinde kullanılmaktadır (1,11,12,25). Trabeküler kemik, kortikal kemikten daha yüksek metabolik aktiviteye sahip olması nedeniyle kemik yapısında meydana gelen değişikliklerin değerlendirilmesinde belirleyici olmaktadır (27).

Kemiğin morfolojik değerlendirilmesinde en doğru bilgi, kemik biyopsisi sonrasındaki histomorfometrik analiz veya üç boyutlu görüntülerin elde edildiği yüksek çözünürlüklü bilgisayarlı tomografi ve manyetik rezonans görüntüleme tarafından sağlanır (25,28). Kemik biyopsisinin invaziv bir yöntem olması, üç boyutlu görüntülerin, kolay elde edilebilirliği ve klinikte rutin kullanımı olmaması nedeniyle, son yıllarda araştırmacılar iki boyutlu görüntüler üzerinden kemik mimarisinin belirlenmesine yönelik çalışmalara yoğunlaşmıştır. İki boyutlu radyografilerde, kortikal ve trabeküler kemik yapıları çeşitli gri tonlarında görüntülenmektedir. Fraktal analizde görüntünün işlenmesiyle görüntüye ait farklı gri tonları kendilerine en yakın olan siyah veya beyaz renklerine indirgendiğinde, trabeküller arası boşluklar ve trabeküllerin dizilimi netlik kazanır. Ortaya çıkan şekilde tekrarlayan geometrik düzene göre fraktal boyut hesaplanır. Elde edilen fraktal boyut değeri ile kemiğin iç yapısı (kemik mimarisi) karakterize edilir. Literatürdeki çalışmalarda, fraktal boyut ile trabeküler yapı içerisindeki porozite ve trabeküler dizilim yani kemik mimarisi arasında korelasyon olduğu gösterilmiştir (2,14,15,25,28-30).

Fraktal analiz ile elde edilen fraktal boyut değerlerinin, röntgene ait parametrelerden radyasyon dozu ve -10 ile +30 derece arasındaki projeksiyon açısından etkilenmediği belirtilmiştir (17,31). Fraktal boyutun ilgili bölge seçimine (region of interest: ROI) ait parametrelerden, boyut, şekil ve yerleştirildiği bölgeden etkilendiği literatürde yapılan çalışmalarda bildirilmiştir (32-34). Görüntü analizinde kullanılacak bölge seçiminde çizgisel ROI kullanımının trabeküler yapının karakterize edilmesinde yetersiz kaldığı gösterilmiştir (24). Fraktal boyutun radyasyon dozundan etkilenmediği

bildirilmiş olsa da, periapikal grafilerde kVp değeri, ekspojur süresi ve projeksiyon açısındaki minimal değişikliklerin, fraktal boyut değerlerini etkileyebileceği belirtilmiştir (27).

Periapikal grafilerde elde edilen fraktal boyutun, diş köklerini çevreleyen trabeküler kemik mimarisini yansıttığı belirtilmiştir. Aynı hastaya ait periapikal ve panoramik grafilerde elde edilen fraktal boyut değerleri karşılaştırıldığında, panoramik grafilere ait fraktal boyut değerlerinin periapikal grafilerden elde edilen değerlere göre daha düşük olduğu görülmüştür. Panoramik grafilerde çözünürlüğün periapikal grafilere göre daha düşük olması nedeniyle, panoramik grafilerde daha az detay görüntülenmekte olup, yalnız kalın trabeküler yapılar belirlenebilmektedir. Panoramik grafilerden elde edilen fraktal boyut değerlerin periapikal grafilerden daha düşük olmasına rağmen, trabeküler kemikteki osteoporotik değişimlerin belirlenmesinde yeterli olduğu belirtilmiştir (12).

Alveolar kemiğin kalitesi, implant cerrahisinin başarısında ve osseointegrasyonun değerlendirilmesinde önemli bir kriterdir. Literatürde fraktal analiz yöntemiyle, implant cerrahisi sonrasında osseointegrasyon başarısı ve kemik iyileşmesi değerlendirilmiştir. İmplant cerrahisi sonrasında, implant çevresindeki kemiğin fraktal boyutunda artma olması, osseointegrasyonun başarılı olduğunu ve trabeküler kemik yapısının iyileştiğini göstermiştir (3). İmplant cerrahisi öncesi ve sonrasında alınan panoramik grafilerin fraktal analizinde, fraktal boyut değerleri arttıkça implant stabilitesinin arttığı ve mandibular implantlar için bu korelasyonun istatistiksel olarak anlamlı olduğu bulunmuştur (35). İmplant cerrahisini takiben protetik yüklemenin yapıldığı implantların çevresindeki kemik fraktal analiz ile değerlendirildiğinde, protetik yükleme sonrasında fraktal boyutta ilk 6 aya kadar düşüş olduğu ve 6-12 ay arasında anlamlı değişiklik olmadığı bulunmuştur. Protetik yüklemeyi takiben 6 ay sonrasında implant çevresinde stabil trabeküler kemik yapısının oluştuğu ve osseointegrasyonun başarılı olduğu gösterilmiştir (15). İmplant çevresindeki trabeküler kemiğin fraktal boyutu değerlendirildiğinde, cerrahiyi takiben ilk iki yıl içerisinde kemik yoğunluğunda ve fraktal boyutta artış olduğu, 3-8 yıl arasında implant boynunu çevreleyen trabeküler kemikte kayıp ve fraktal boyutta düşüş olduğu görülmüştür (26). Ortognatik cerrahiyi takiben osteotomi yapılan bölgelerde, iyileşme aşamasının radyografik takibinde fraktal

boyutun artması, kemik oluşumu ile birlikte kemik mimarisinin de karmaşık hale geldiğini göstermiştir (6).

Endodonti alanında yapılan çalışmalarda, apikal lezyonlu dişlerde kök kanal tedavisini takiben fraktal boyut değerlerinde artış olduğu ve iyileşmenin görüldüğü belirtilmiştir (36). Radyografilerde, apikallerinde reaktif kemik yoğunluğu izlenen enfekte veya nekrotik pulpası olan dişlerin kök kanal tedavisine verdiği yanıt, fraktal analiz ile incelendiğinde apikal bölgede fraktal boyutun kanal tedavisi öncesine göre azalmış olduğu görülmüştür. Fraktal boyuttaki bu azalmanın gerçekleştirilen başarılı kök kanal tedavisi sonrasında, reaktif kemik yoğunluğunun çözülmesiyle, normal yoğunlukta kemik oluşumuna bağlı olduğu belirtilmiştir (37).

Osteoporoz, erişkinlerde sıklıkla görülen, düşük kemik yoğunluğu, kemik mimarisinde zayıflama ve artmış kırık riski ile karakterize sistemik bir hastalıktır. Osteoporoz, vücuttaki tüm kemikleri etkilediği gibi çene kemiklerini de etkilemektedir. Osteoporoz alanında yapılan çalışmalarda, dental radyografilerde çene kemiklerinin trabeküler iç yapısı fraktal analiz ile değerlendirilmiş olup, yöntemin osteoporoz riskinin belirlenmesindeki etkinliğinin yüksek olduğu gösterilmiştir (7,12,20,38). Kemik mineral yoğunluğu T skoru <-2,5 olan osteoporoz hastalar ve >-1 olan sağlıklı grubun mandibular fraktal boyut değerleri karşılaştırıldığında, kemik yoğunluğu az olan osteoporotik hasta grubundaki fraktal boyut değerlerinin, sağlıklı gruba oranla daha düşük olduğu belirtilmiştir (7,20). Maksiller ve mandibular alveol kemik yoğunluğunun fraktal boyut ile doğru orantılı olduğu, kemik yoğunluğu arttıkça fraktal boyutta artış olduğu belirtilmiştir (39). 60 yaş üstü osteoporotik kırık hikayesi olan ve olmayan hastaların, alınan panoramik ve periapikal grafilerinden hesaplanan fraktal boyut ölçümleri değerlendirildiğinde, kemik yoğunluğu arttıkça fraktal boyutun düştüğü gösterilmiştir (12). Literatürdeki çalışmalar arasındaki fark, fraktal boyutun hesaplanmasında kullanılan yöntemlerin farklı olmasından kaynaklanmaktadır.

Orak hücreli anemi tanılı hastalarda, eritrositlerin yapısındaki değişiklik nedeniyle dolaşım sırasında prematür kayıplar oluşmaktadır. Eritrositlerin prematür kaybı nedeniyle kemik iliği alanlarında hiperplazi oluştuğu için genişleyerek trabeküllerde kalınlaşmaya neden olur. Orak hücreli anemi tanılı hasta grubunda elde edilen fraktal boyutun, sağlıklı kontrol grubuna göre daha düşük olduğu gösterilmiştir. Bu durum, orak hücreli anemi tanılı hastaların alveolar trabeküler alanın daha boşluklu bir yapıya sahip olduğunu göstermektedir (14).

Hiperparatiroidi; lamina duranın kaybolduğu, kemik içerisinde fibröz dev hücreli lezyonlar ve alveolar kemikte demineralizasyon sonrasında buzlu cam görüntüsü ile karakterize bir hastalıktır. Paratiroid adenomuna bağlı hiperparatiroidinin tedavisi paratiroidektomidir. Paratiroidektomi ameliyatı öncesi ve sonrasında kemikteki değişimler fraktal analiz ile incelendiğinde, paratiroidektomi ameliyatına kadar olan dönemde fraktal boyutta düşüş olduğu gözlenirken, ameliyatı takiben 2 yıl içerisinde fraktal boyutta artış olduğu gösterilerek durum DEXA ile teyid edilmiştir (8).

Kemiğin yapısını etkileyen osteoporöz veya dejeneratif artrit gibi durumlarda, kemiğin iç yapısında trabekül sayısında azalma, kemik iliği boşluklarında artma ve trabeküller arasında fenestrasyon izlenmektedir. Trabeküler kemiğin kaybı bu tür hastalıklarda iki farklı şekilde gerçekleşmektedir. Hızlı ilerleyen tipte, kemik yıkım hızı kemik yapım hızından fazla olduğundan trabeküllerde destrüksiyon görülürken, yavaş ilerleyen tipte, kemik yapım hızı kemik yıkım hızından biraz fazla olduğundan, trabeküler kemikte incelme gözlenmektedir. Kemik dokusunda yeterli derecede demineralizasyon gerçekleştiğinde de kırık görülme olasılığı artmaktadır (20). Osteoartritin erken döneminde, subkondral kist ve osteofit oluşumu, subkondral kortikal kemikte kalınlaşma ile kalın, seyrek ve dikey yönelim gösteren trabeküler ile kemik mimarisinde değişiklikler izlenmektedir. Fraktal analiz yöntemi ile subkondral kemiğin yoğunluğu, anizotropisi ve trabeküler arası bağlantı yansıtılarak, osteoartritik değişikliklerin başlangıcı ve durumun prognozu değerlendirilebilmektedir (2,40). Diz osteoartriti olan hastalar ile sağlıklı bireyler arasında fraktal boyut karşılaştırıldığında, osteoartrit tanılı hastalarda fraktal boyutun daha düşük olduğu gösterilmiştir. Düşük fraktal boyutun, trabekül sayısında azalma ve trabeküllerde kalınlaşmaya bağlı olduğu belirtilmiştir (40). Dejeneratif artritin ilerleyen döneminde, eklem yüzeylerinde meydana gelen hasar ile fonksiyonda kısıtlanma meydana gelmektedir. Eklem yüzeylerinde meydana gelen bu dejenerasyonun erken dönemde teşhis edilmesi ve tedavi seçeneklerinin değerlendirilmesi, prognozu iyileştirmektedir. Romatoid artrit tanılı hastaların el-bilek grafilerinde eklem bölgeleri fraktal analiz ile değerlendirildiğinde; fraktal boyutun, yaş ve lokal erozyonlara bağlı olarak değiştiği belirtilmiştir (30).

Literatürde osteoartritik değişikliklerin subkondral kemikte görüldüğü ve hastalığın seyrinin fraktal analiz yöntemiyle değerlendirilebildiği gösterilmiştir (2,40-

42). Osteoartritin en son döneminde, subkondral kemikte oluşan morfolojik değişiklikler ve dejenerasyon miktarı belirlenebilmektedir. Maruz kalınan kuvvetlere bağlı olarak, kemiğin biyomekanik özelliği sayesinde, eklem yüzeylerinde yapım veya yıkımın artmasıyla, trabeküler kemiğin iç mimarisinin karmaşıklığı değişmektedir. İlerlemiş kalça osteoartriti bulunan bir hastanın radyografisi fraktal analiz ile değerlendirildiğinde, fraktal boyutun daha düşük olduğu görülmüştür. Fraktal boyuttaki azalmanın, trabeküler iç yapı içerisinde osteoskleroz ve trabeküllerde kalınlaşma nedeniyle daha düzleşmiş, karmaşıklığı azalmış trabeküler yapıya dönüşmesine bağlı olduğu belirtilmiştir (2).

Temporomandibular eklem disfonksiyonunun (TMED) en ilerlemiş döneminde, eklemi oluşturan kemik yüzeylerinde dejeneratif değişiklikler meydana gelmektedir. Bu dejeneratif değişikliklerin genellikle mandibular kondilin lateral kutbunda görüldüğü bildirilmiştir (43-46). Panoramik grafilerde belirgin dejeneratif değişiklikler olarak artiküler yüzeylerde skleroz, düzleşme, osteofit oluşumu, erozyon ve subkortikal kist izlenmektedir (47). Geniş erozyonlar ve büyük osteofitlerin panoramik grafilerde belirlenebilirliği yüksektir (48). Klinik olarak krepitasyon ile radyolojik bulguların yalnızca dejeneratif eklem hastalıklarının ilerleyen döneminde görüldüğü göz önüne alındığında panoramik grafilerin bu durumu belirlemedeki güvenilirliği, eklem içi düzensizlikler ve ağrının eşlik ettiği TMED'na göre daha yüksek olduğu gösterilmiştir (46). Belirtilen nedenlerle çalışmamızda TMED olan hastalarda mandibular kondilin trabeküler yapısı fraktal analiz yöntemi ile değerlendirilerek, osteoartritik değişiklikleri ortaya çıkarmasındaki etkinliğine bakılmış ve klinik tanı ile fraktal boyut değerleri korele edilmiştir.

2.2. Temporomandibular Eklem ve Özellikleri

Çiğneme sistemi, primer olarak konuşma, yutma ve çiğneme ile ilgili olmakla beraber, içerdiği yapılar sayesinde tat almaya ve solunuma da yardımcı olan karmaşık bir sistemdir. Çiğneme sistemi, dişler ve destekleyici dokular, çene kemikleri, temporomandibular eklem (TME) ile bağlantılı ligament ve kaslardan oluşmaktadır (49). Temporomandibular eklemi oluşturan yapıların normal anatomisi, biyomekaniği ve birlikte işleyişinin anlaşılması, olası patolojiler ve disfonksiyonun belirlenmesinde önem teşkil etmektedir. Genel bilgiler kısmının bu bölümünde temporomandibular

eklemi oluşturan yapıların anatomisi, yapıların birlikte nasıl uyum içinde çalıştığı ve TMED gelişiminde yapılar arasında gözlenen düzensizlikler üzerinde durulacaktır.

Çiğneme sisteminin bir parçası olan TME bilateral olarak mandibulanın kondili ile temporal kemiğin glenoid fossası arasında bulunmaktadır (Şekil 2-5, 2-6).

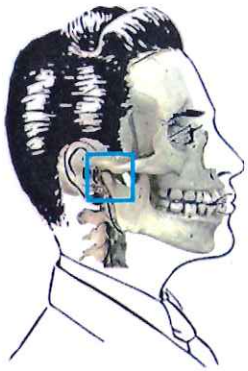

Şekil 2-5: Temporomandibular eklemin kafatasındaki konumu.

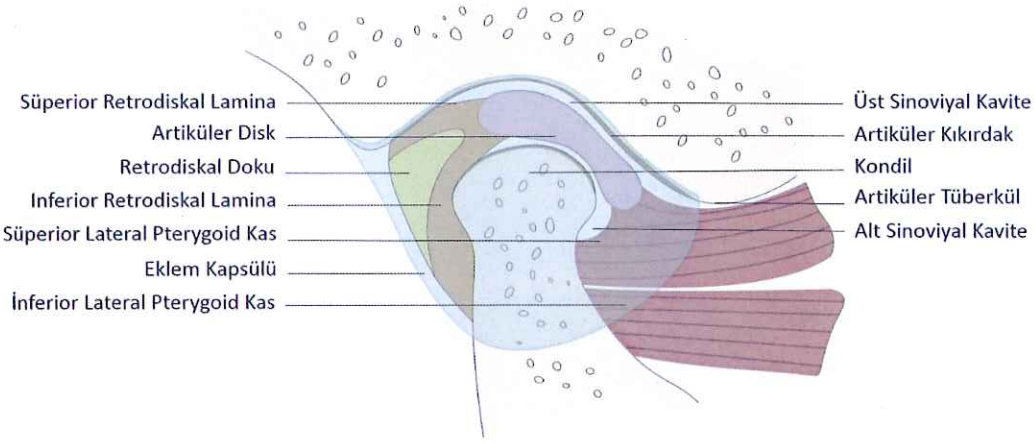

Şekil 2-6: Temporomandibular eklem bileşenleri.*

Temporomandibular eklem menteşe ve kayma hareketi yapan ginglimoartroidal bir eklemdir (49-51). TME'de temporal kemiğin glenoid fossası ile mandibular kondilin direkt temas halinde olmasını engelleyen, ancak kemik yüzeyleri arasında bulunarak, eklemin hareketine olanak sağlayan fibrokartilaj yapıda bikonkav artiküler disk vardır. Artiküler disk, eklem yüzeyleri arasında sürtünmeyi azaltarak, eklemin hareketine yardımcı olur. Disk ve artiküler yüzeyler kan damarı içermediği için dokuların metabolik ihtiyaçlarının giderilmesi ve atık maddelerin uzaklaştırılması, eklemin iç yüzeyini saran ve sinoviyal zar tarafından salgılanan sinoviyal sıvı sayesinde olmaktadır

(52,53). Sinoviyal sıvı ayrıca eklem yüzeylerinin kayganlaştırarak, fonksiyon sırasında eklem yüzeylerinin sürtünmesini en aza indirger (49).

Temporomandibular eklemin beslenmesi eksternal karotid arterin dalları olan, süperfisyal temporal arter, orta meningial arter ve internal maksiller arter ile, derin aurikular, anterior timpanik ve asenden faringeal arter tarafından sağlanır. Eklemin venöz drenajı ise, eklem kapsülü ve retrodiskal lamina arasında dağılmış olan süperfisyal temporal ven, maksiller pleksus ve pterygoid pleksus ile sağlanır (49,50,53-55).

TME'in duyusal ve motor innervasyonu 5. kraniyal sinir olan trigeminal sinir ile sağlanır. Aurikulotemporal, masseterik ve derin temporal sinirler innervasyona yardımcı olmaktadır (49,53-55).

2.2.1. Temporomandibular Eklemin Kemik Bileşenleri

Temporomandibular eklemin kemik bileşenleri arasında mandibular kondil, temporal kemiğe ait mandibular (glenoid) fossa ve artiküler eminens bulunmaktadır (Şekil 2-7).

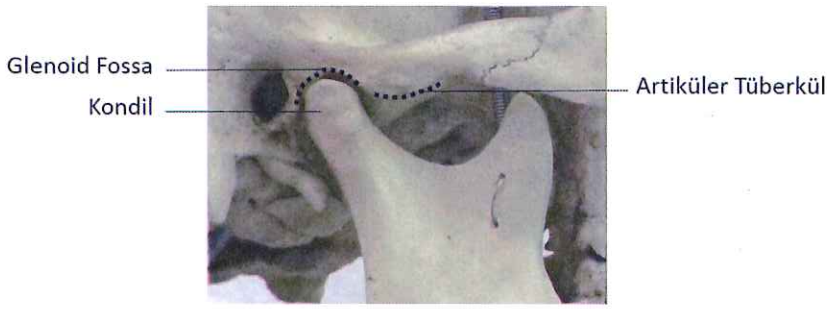

Şekil 2-7: Temporomandibular eklemin kemik bileşenleri.

Mandibular kondil mesio-lateral yönde 15-20 mm, antero-posterior yönde 8-10 mm genişliğinde olup, oval şekillidir. Kondilin bu şekli sayesinde yüzeyi artiküler eminens ve mandibular fossa ile uyumludur (50,56,57). Anteriordan bakıldığında kondilin medial ve lateral kutup olmak üzere iki çıkıntısı vardır (49). Lateral kutup dış kulak yolunun önünde, ağız hafif olarak aralandığında, cildin 1-1,5 cm derininde palpasyonla hissedilebilmektedir (56,57). Kondil başının morfolojisinde yaşa ve bireylere bağlı değişikliklerin yanında, gelişimsel anomaliler, sendromlar, dejeneratif

eklem hastalıkları, iltihabi hastalıklar, kist ve tümörler, metabolik ve endokrinolojik hastalıklar, travma, maloklüzyon ve radyoterapiye bağlı değişiklikler görülebilmektedir (50,58).

Temporal kemiğe ait yapılardan mandibular (glenoid) fossanın sınırlarını önde artiküler eminensin arka sınırı, arkada postglenoid tüberkül ve medialde kondilin mediale yer değiştirmesini engelleyen osseöz plak, entoglenoid çıkıntı oluşturmaktadır (50,53). Lateralinde dilin ön 2/3'üne tat duyusu sağlayan korda timpani ve anterior timpanik sinirlerin geçtiği petrotimpanik fissür bulunmaktadır. Petrotimpanik fissürün medialine eklem kapsülü tutunmaktadır. Glenoid fossanın derinliği yaklaşık olarak 7 mm olup, orta kraniyal fossa komşuluğundaki osseöz tabanı oldukça incedir (50,53,54). Artiküler diskin posterior sınırı ve kondil başı artiküler fossa içerisinde bulunsa da, fossanın bu ince kemik yapısından dolayı bu kısım fonksiyonel olarak esas ekleme gelen yükleri karşılayamaz (50,54).

Temporal kemiğe ait diğer bir yapı olan artiküler eminens glenoid fossanın arka duvarını ve zigomatik arkın başlangıç kısmını oluşturur. Artiküler eminensin lateralinde temporomandibular ve kollateral ligamentlerin tutunduğu artiküler tüberkül bulunmaktadır (50,54).

2.2.2. Temporomandibular Eklemin Yumuşak Doku Bileşenleri

2.2.2.1. **Artiküler Kıkırdak**

Artiküler kıkırdak diğer sinoviyal eklemlerde bulunan hiyalin kıkırdaktan farklı olarak yoğun fibrokartilajdan oluşmaktadır. Artiküler kıkırdak içerisinde yüzeye paralel seyreden kollajen lifler ve kollajen liflerin arasında dolgu maddesi olarak proteoglikanlar yer almaktadır. Yaşa bağlı değişimlerden daha az etkilenmesi ve kendini yenileyebilme kapasitesinin hiyalin kıkırdağa göre daha fazla olması nedeniyle artiküler kıkırdağın TME'nin normal fonksiyonunda ve disfonksiyonunda önemli bir rolü bulunmaktadır. Sağlıklı bir TME'de artiküler kıkırdak kemik yüzeyini sıkıca sararak, gelen yükleri subkondral kemiğe dengeli olarak dağıtmaktadır. Basınç durumunda proteoglikanlar su çekerek, kollajen liflerin oluşturduğu ağ yapısının genişlemesine ve geriliminin artmasına neden olur. Osteoartritik değişiklikler ile kıkırdak yapısı zayıflamakta ve yüzey bütünlüğü bozulmaktadır. Meydana gelen bu değişiklikler ile artiküler kıkırdağın biyomekanik özelliği, yük karşılayıcı ve dağıtıcı etkisi azalarak,

fonksiyonla birlikte oluşan kuvvetin direkt olarak kemik yüzeyine iletilmesine neden olmaktadır (49,50,52,53).

2.2.2.2. **Artiküler Disk**

Artiküler disk şeklini esas olarak mandibular kondil ve glenoid fossa morfolojisinden almaktadır. Sinir ve damar yapısı içermeyen artiküler disk sagital düzlemde anterior (pars menisküs), santral (intermediat zon, pars grasilis) ve posterior (pars posterior) bölge olmak üzere üç bölgede, koronal düzlemde lateral ve medial kutup olmak üzere iki bölgede incelenir (Şekil 2-8, 2-9). Santral bölge, 1 mm kalınlığında diskin en ince bölgesi olmakla birlikte, posterior kısmı (3 mm) anterior kısma (2 mm) göre daha kalındır. Sağlıklı eklemde mandibular kondil intermediat zonda konumlanarak, diskin anterior ve posterior bölgeleriyle sınırlandırılmıştır. Koronal düzlemde diskin medial kutbu, lateral kutba göre daha kalındır (49,52,53,56).

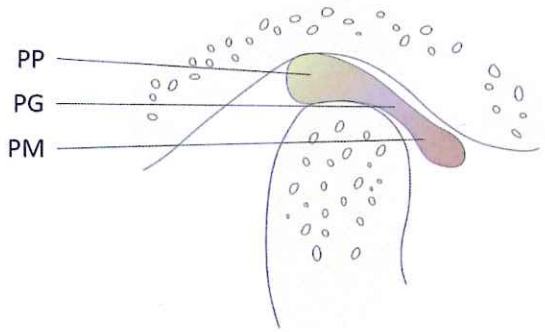

Şekil 2-8: Sagital düzlemde artiküler disk.*

PP: pars posterior, PG: pars grasilis, PM: pars menisküs.

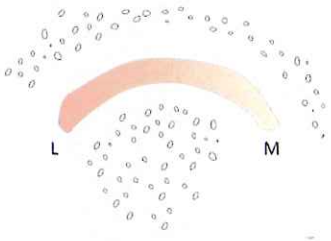

Şekil 2-9: Koronal düzlemde artiküler disk.*

L: Lateral, M: Medial.

Artiküler diskin anteriorda kondille bir bağlantısı olmayıp, ön tarafta eklem kapsülü ve lateral pterygoid kasın inferior kısmı ile ilişkili, medial ve lateralde kollateral ligamentler ile kondilin kutuplarına tutunur. Disk posteriorda damarlanması ve inervasyonu iyi olan gevşek bağ dokusu (retrodiskal doku, bilaminar zon) ile bağlıdır. Diskin ön kısmı ile kondil arasında bir bağlantının olmaması sayesinde, kondil ve artiküler eminens arasında ön-arka yönde serbestçe hareket etmektedir (53,56). Bilaminar zon elastik liflerden zengin süperior retrodiskal lamina ve kollajen liflerden zengin inferior retrodiskal lamina içermektedir. Süperior retrodiskal lamina, mandibular kondilin artiküler eminens üzerinde aşırı translasyonunu, inferior retrodiskal lamina ise kondilin aşırı rotasyonunu sınırlamaktadır (51). Retrodiskal dokunun geri kalanı posteriorda, kondilin anteriora hareketi ile kanlanan geniş venöz pleksus ile bağlantılıdır (49,50). Ağız kapalı poziyondayken artiküler diskin posterior kısmı kondil başının tam üzerinde konumlanır. Sağlıklı bir eklemde diskin posterior kısmı ile bilaminar bölgenin birleşimi, dikey düzlemde yaklaşık olarak +/-10 derece arasında bulunmaktadır. Eğer deplasman 10 derecenin üzerinde ise patoloji varlığı düşünülmektedir (50,59).

2.2.2.3. **Temporomandibular Eklem Ligamentleri**

Eklem yapısı genel olarak kollajen bağ dokusundan oluşan ligamentler tarafından korunur. Kollajen içeriği nedeniyle ligamentler esnememektedir. Ligamentler aktif olarak eklem hareketine katılmamakla birlikte, pasif olarak hareketini sınırlar. Temporomandibular eklemin kollateral (diskal), kapsüler ve temporomandibular ligament olmak üzere üç tane fonksiyonel, sfenomandibular ve stilomandibular ligament olmak üzere iki tane yardımcı ligamenti vardır (49,52). Eklemin hareketlerine katılan ayrıca diskomalleolar, anterior malleolar ve retinakülar ligament bulunmaktadır (60-62).

Fonksiyonel Ligamentler

Kollateral (Diskal) Ligamentler

Kollateral ligamentler, artiküler diskin medial ve lateral sınırları ile mandibular kondilin kutupları arasında seyretmektedir (Şekil 2-10) (52). Mandibular kondilin artiküler tüberkül üzerinde hareketi gerçekleşirken, pasif olarak artiküler diskin kondil ile birlikte hareket etmesini sağlar. Esas olarak temporomandibular eklemin alt kompartmanındaki menteşe hareketinin yapılmasında rol oynamaktadır (49).

Kapsüler Ligament

Kapsüler ligament temporomandibular eklemi tamamen sardığından eklem kapsülü olarak bilir ve temporal kemikte glenoid fossa ve artiküler eminensin üst sınırı ile mandibular kondil boynu arasında seyreder (49,52). Artiküler yüzeylerin birbirinden ayrılmasına neden olabilecek bütün kuvvetlere karşı koyarak, içerisinde sinoviyal sıvının tutulmasını sağlar (49). Ön ve orta kısmından disk ve kondile tutunan lateral pterygoid kas geçmektedir (50,56).

Kapsüler ligament eklemin lateral kısmında, temporomandibular ligament ile desteklenerek, kondilin kayma hareketini, distraksiyonu ve posterior deplasmanını sınırlandırır (50) (Şekil 2-10).

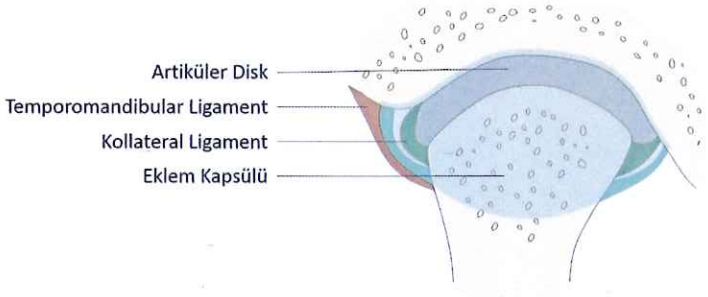

Şekil 2-10: Koronal düzlemde eklem kapsülü ve kollateral ligamentler.*

Temporomandibular Ligament

Temporomandibular ligament eklem kapsülünün lateralinde bulunmaktadır. Temporal kemiğin artiküler tüberkülü ve zigomatik çıkıntısından, kondil boynuna uzanan dış oblik parça ve aynı bölgeden mandibular kondilin lateral kutbuna uzanan iç horizontal parça olmak üzere iki parçadan oluşmaktadır (Şekil 2-10, 2-11) (49,52).

Ağız açılırken mandibular kondil önce glenoid fossa içerisinde rotasyon hareketi yapmaktadır. Dış oblik parça eklemin rotasyon hareketinin tamamlanmasından sonra kondil başının artiküler eminens üzerinde translasyon hareketini yapmasına yardımcı olmaktadır. Dış oblik parça kondil başının artiküler eminens üzerinde hareketi esnasında aşırı hareketi engelleyerek, ağız açıklığını sınırlandırmaktadır (49). İç horizontal parça ise ağız kapanırken gerildiğinde, kondilin ve artiküler diskin posterior hareketini sınırlamakta ve retrodiskal dokuların korunmasını sağlamaktadır (50).

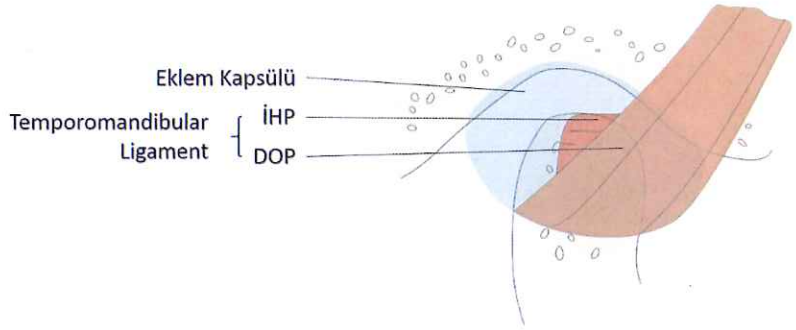

Şekil 2-11: Temporomandibular ligament.*

İHP: iç horizontal parça, DOP: dış oblik parça.

Yardımcı Ligamentler

Sfenomandibular Ligament

Sfenoid kemiğin spinası ve petrotimpanik fissür ile mandibulanın lingulası arasında seyreden sfenomandibular ligament, mandibulanın hareketleri esnasında pasiftir. Sfenomandibular ligament, ağız açma ve kapatma sırasında mandibular foramenden çıkan sinir ve damarları oluşan basınçtan koruyarak, gerilimin dengeli dağılmasını sağlar (50,54) (Şekil 2-12).

Stilomandibular Ligament

Temporal kemiğin stiloid çıkıntısı ile mandibulanın angulusu arasında bulunan stilomandibular ligament, mandibulanın protrüziv hareketlerini sınırlandırmaktadır (49) (Şekil 2-12). Stiloid çıkıntıdan orjin alan stilomandibular ve stilohyoid olmak üzere iki ligament vardır. Bu iki ligamentin kalsifikasyonuna bağlı olarak stiloid çıkıntı uzamaktadır. Uzayan stiloid çıkıntıya bağlı olarak yutkunma ile hissedilen tek tarafta boğaz ağrısı, başı sağa sola çevirirken batma hissi, internal karotid arterin sıkışmasına bağlı olarak gelişen semptomlardır. Bu duruma Eagle sendromu denmektedir (63).

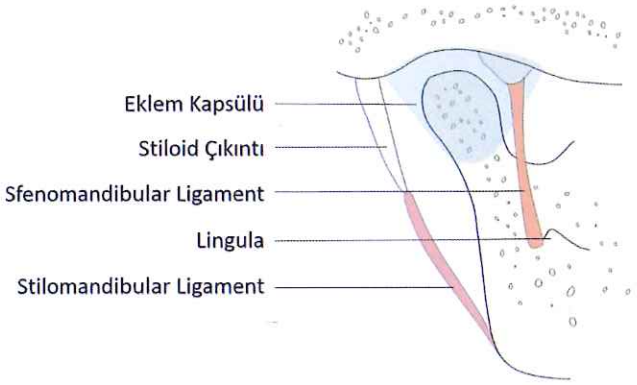

Şekil 2-12: Yardımcı ligamentler.*

Diğer Ligamentler

Diskomalleolar ve Anterior Malleolar Ligament

Embriyolojik dönemde birinci brankiyal arkın (Meckel kıkırdağı) ventral kısmından alt ve üst çene gelişirken, dorsal kısmından orta kulağın osiküler zinciri gelişmektedir. Buna bağlı olarak temporomandibular eklem ile timpanik kavite arasında vasküler, sinirsel ve ligamenter bağlantı bulunmaktadır (60).

Timpanik kavitede vücudun en küçük kemiklerinden olan çekiç kemiği (malleus) ile TME'de retrodiskal dokular, artiküler disk ve eklem kapsülü arasında uzanan diskomalleolar ligament (DML), diğer bir adıyla Pinto ligamenti bulunmaktadır. TMED'na bağlı oluşan kulak ağrısı, işitme kaybı, çınlama ve doluluk hissi gibi kulak semptomları timpanik kavite ve TME kavitesi arasında uzanan DML sayesinde açıklanabilmektedir (61).

Anterior malleolar ligament ise, DML'den daha medialde, sfenoid kemiğin spinasında sfenomandibular ligament ile birlikte seyrederek, mandibulanın lingulasına yapışır (60).

Retinakülar Ligament

Retinakülar ligament artiküler tüberkülden ve TME'nin lateralinden orjin alarak mandibular ramusu takip eder ve angulus mandibula hizasında masseter kasının fasyasına yapışır. Retinakülar ligamente eşlik eden retinakülar ven, TME'de retrodiskal lamina ile bağlantılıdır. Ligamentin yapışma noktası masseter kasın fasyası olduğu için, çene hareketleri sırasında retrodiskal laminada doku basıncı değiştirilerek, TME içinde kan akımı kontrol edilmektedir. Retinakülar ligament, TME'in hem normal işlev görmesinde hem de disfonksiyonunda rol oynamaktadır (62).

2.2.3. Çiğneme Kasları

Çiğneme kasları hem birbirleri hem de temporomandibular eklemin diğer yapıları ile uyum içerisinde fonksiyon görerek, mandibulanın rotasyon ve translasyon hareketlerini sağlayan kaslardır (50). Çiğneme kasları esas olarak ağzı kapatan masseter, temporal, medial pterygoid kas ve ağzı açan lateral pterygoid kas olmak üzere dört tanedir. Hyoid üstü kaslardan digastrik, geniohyoid, mylohiyod ve stylohyoid kaslar, çiğneme kaslarından olmamakla birlikte, mandibulanın aşağı, hyoid kemiğin yukarı hareketini ve yutkunma işleminin yapılmasını sağlamaktadır (52).

2.2.3.1. **Masseter Kas**

Çiğneme kaslarından en kuvvetlisi olan masseter kas, ağzı kapatan kaslardan olmakla birlikte, zigomatik arktan orjin alarak mandibulanın angulus bölgesi ve alt sınırına yapışır. Dikdörtgen şekilli masseter kasın, mandibulanın protrüzyonuna yardımcı olan oblik lifli yüzeyel parçası ve mandibulanın retrüzyonuna yardımcı olan dikey lifli derin parçası bulunmaktadır (49,50,52) (Şekil 2-13).

2.2.3.2. **Temporal Kas**

Temporal kas kafatasının lateralinde temporal fossa ve temporal fasyadan orjin alarak, zigomatik arkın medialinden mandibulada koronoid çıkıntının ve ramusun ön kenarına yapışır. Yelpaze şeklindeki temporal kas ön, orta ve arka parça olmak üzere üç farklı yönde uzanan liflerden oluşmakta ve ağzın kapanmasını sağlamaktadır. Ön parçasındaki dikey lifler mandibulanın protrüzyonuna, orta parçasındaki oblik lifler ve arka parçasındaki yatay lifler mandibulanın retrüzyonuna yardımcı olmaktadır (49,52) (Şekil 2-13).

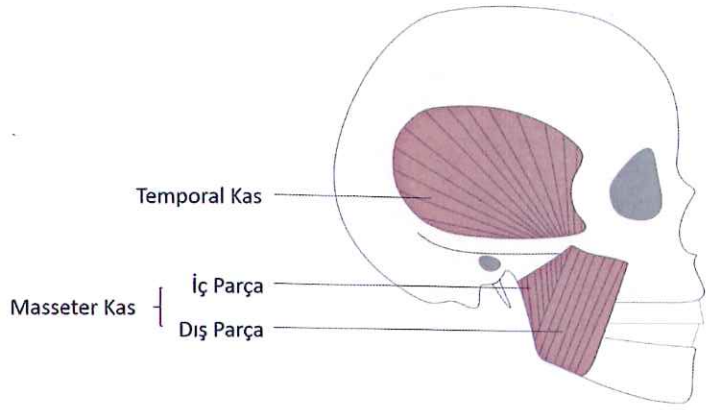

Şekil 2-13: Masseter ve temporal kaslar.*

2.2.3.3. **Medial Pterygoid Kas**

Medial pterygoid kas pterygoid fossadan başlayarak, mandibula angulus bölgesinin iç yüzeyine yapışır. Masseter kas ile birlikte mandibula angulusu desteklemektedir (49,50). Protrüziv hareketlerde ve mandibulanın yukarı çekilmesinde aktiftir (52) (Şekil 2-14).

2.2.3.4. **Lateral Pterygoid Kas**

Lateral pterygoid kas mandibulayı inferiora hareket ettiren ve ağzı açan tek çiğneme kasıdır. Çiğneme esnasında mandibula hem protrüziv hem de lateral hareketler yapmaktadır. Lateral pterygoid kasın inferior ve süperior lateral pterygoid kaslar olmak üzere iki parçası bulunmaktadır. İnferior lateral pterygoid kas, lateral pterygoid laminanın lateral yüzeyinden orjin alarak, kondil boynuna yapışır. Süperior lateral pterygoid kas ise sfenoid kemiğin ala major parçasının infratemporal yüzeyinden orjin alarak, artiküler kapsül, disk ve kondil boynuna yapışmaktadır (Şekil 2-14) (50,52).

İnferior lateral pterygoid kas çift taraflı kasıldığında mandibular kondilin artiküler eminens üzerine kaymasını sağlayarak, ağzı açar. Tek taraflı kasıldığında mandibulanın karşı tarafa doğru lateral hareketi gerçekleşir (52).

Süperior lateral pterygoid kas ağız açarken inaktif olmakla birlikte, çiğneme esnasında ve diş sıkmada fonksiyon görmektedir. Ağız kapatılırken diğer kaslarla birlikte çalışarak, disk ve kondilin anterior ve mediale hareket etmesini sağlar (49,50,52).

Yapılan çalışmalarda temporomandibular eklem disfonksiyonu olan kişilerde lateral pterygoid kasın, kondil ve artiküler diskin stabilizasyonu için hiperaktif olduğu belirtilmekle birlikte, ağız kapalı pozisyonlarda çekilen manyetik rezonans görüntülerinde inferior ve süperior parçalarının kalınlığının sağlıklı kişilere göre daha fazla olduğu izlenmiştir. Eklem içi düzensizliği olan hastalarda disk deplasmanının derecesine bağlı olarak, inferior lateral pterygoid kasın kalınlığının arttığı da yapılan çalışmalarda belirlenmiştir (59).

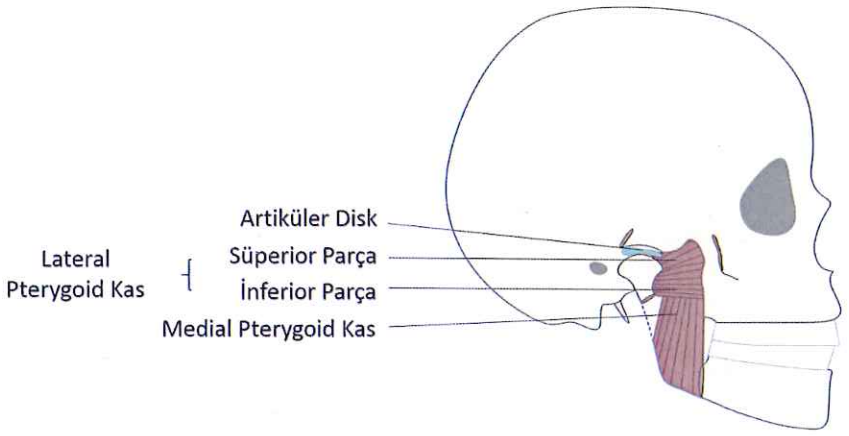

Şekil 2-14: Medial ve lateral pterygoid kaslar.*

Zigomatik kemik ve mandibular ramus dahil edilmemiştir.

2.2.4. Temporomandibular Eklem Hareketleri

Temporomandibular eklemin hareketleri eklem kavitesinin artiküler disk ile bölünmesi ve diskin de çene hareketlerine katılmasından dolayı, normal eklem hareketlerinden daha karmaşıktır. Her bir eklem ayrı hareket edebilmekle birlikte, birbiri ile etkileşim halinde çalışmaktadır. Temporomandibular eklem bileşik eklem yapısında olup, yapısı ve hareketleri iki farklı sistemde incelenmektedir (49,52). Temporomandibular eklem artiküler disk ve kollateral ligamentler sayesinde normalde birbirleri arasında bağlantı olmayan, sinoviyal membranla kaplı ve sinoviyal sıvı ile dolu, iki farklı bölmeye ayrılmaktadır (52-54). Ağız açılırken alt bölmede rotasyon ve menteşe hareketi, üst bölmede ise translasyon (kayma) hareketi gerçekleşmektedir (49,64).

Disk ve kondil arasında bulunan alt sinoviyal kavitenin oluşturduğu birinci sistemde gerçekleşen hareket rotasyon hareketidir. Artiküler disk kondilin kutuplarına diskal ligamentlerle sıkıca bağlı olması nedeniyle, bu kavitede kondil ve disk arasında yalnızca rotasyon hareketi gerçekleşmektedir (49,64) (Şekil 2-15).

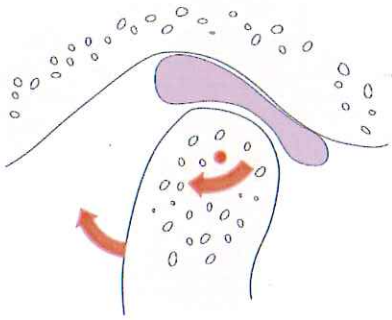

Şekil 2-15: TME'nin rotasyon hareketi.*

Disk ve glenoid fossa arasında bulunan üst sinoviyal kavitenin oluşturduğu ikinci sistemde gerçekleşen hareket, translasyon (kayma) hareketidir. Disk glenoid fossa ve artiküler eminense ligamentlerle sıkıca bağlı olmadığı için, kondil ile birlikte bu yüzeylerde serbest olarak kayabilmektedir (52,64) (Şekil 2-16).

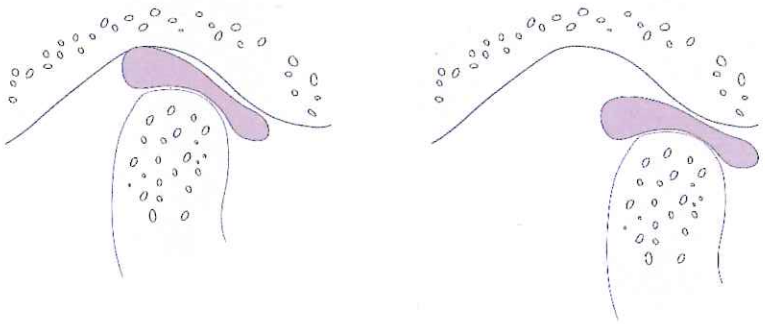

Şekil 2-16: TME'nin translasyon hareketi.*

Ağız açılırken ilk olarak alt sinoviyal kavitede rotasyon hareketi gerçekleşir. Suprahyoid kaslar ve inferior lateral pterygoid kas kasıldığında kondilin artiküler disk ile birlikte rotasyonu gerçekleşir. Ağız 20 mm kadar açılır. Süperior ve inferior lateral kasların kasılmasıyla, kondil ve artiküler diskin artiküler eminens üzerinde translasyonu gerçekleşerek, ağız açıklığı 35-55 mm'ye kadar ulaşır (65). Kollateral ligamentler ve lateral pterygoid kas, diskin medial ve posterior hareketini sınırlandırana kadar disk ve kondil translasyon hareketi yapmaktadır. Eğer disk geriye doğru çekilerek, kondil başı üzerine oturmazsa, hareketler tam olarak gerçekleşmeyerek, ağız açıklığında kısıtlanma

izlenmektedir (64). Ağız tam açıldığında diskin konumu posterior bilaminar zon, lateral pterygoid kas ve temporomandibular eklem kapsülü ile dengelenmektedir (65).

Çiğneme sistemindeki kaslar eklem stabilitesinin korunması açısından, belli bir bir tonusa sahiptir (52). Diskin yapısı ve hareketi değişen kas aktivitesine ve eklem içi basınca göre uyum sağlayarak, artiküler yüzeylerin birbirleri ile devamlı temas halinde olmasını sağlar. Yüksek kas aktivitesi olduğunda eklem içi basınç artacağından, alt ve üst sinoviyal kaviteler daralarak, diskin en ince kısmı yani intermediat zon artiküler yüzeyler arasında yer alır. Düşük kas aktivitesi varlığında eklem içi basınç azalacağı için sinoviyal kavitelerin hacmi artar. Diskin daha kalın kısımları bu hacmi dolduracak şekilde ön ve arka yönde rotasyon yaparak, artiküler yüzeyler arasında bulunur (49,52).

Diskin ön ve arka yöndeki hareketi süperior lateral pterygoid kasın öne çekmesi ve elastik liflerden zengin süperior retrodiskal laminanın geri çekme kuvveti sayesinde gerçekleşir. Ağız açılırken inferior lateral pterygoid kas, kondili aşağıya çekerken, süperior lateral pterygoid kas inaktif kalarak, disk ve kondil üzerine herhangi bir kuvvet uygulamamaktadır. Ağız kapatılırken süperior lateral ptreygoid kas ağzı kapatan diğer kaslarla birlikte çalışarak, diski öne ve mediale çekmektedir (49,52) (Şekil 2-17).

Temporomandibular eklemde kaslar aracılığı ile eklem yüzeyleri arasındaki devamlı ilişkinin sağlanması, eklem stabilitesi ve sağlıklı fonksiyonu için önemlidir. TME'in normal fonksiyonu sırasında çeneyi hareket ettiren kasların kasılıp gevşemesiyle sinoviyal kavitelerin hacmi değişmektedir. Çene hareketleri sırasında artiküler diskin sinoviyal kavitelerin hacmine göre yer değiştirerek uyum sağlaması ve kıkırdağın gelen yükleri karşılayıcı kapasitesi sayesinde eklem hareketleri gerçekleşmektedir. Temporomandibular eklem ligamentleri eklem hareketlerine aktif olarak katılmamakla birlikte, eklemin aşırı hareketlerini sınırlamaktadır.

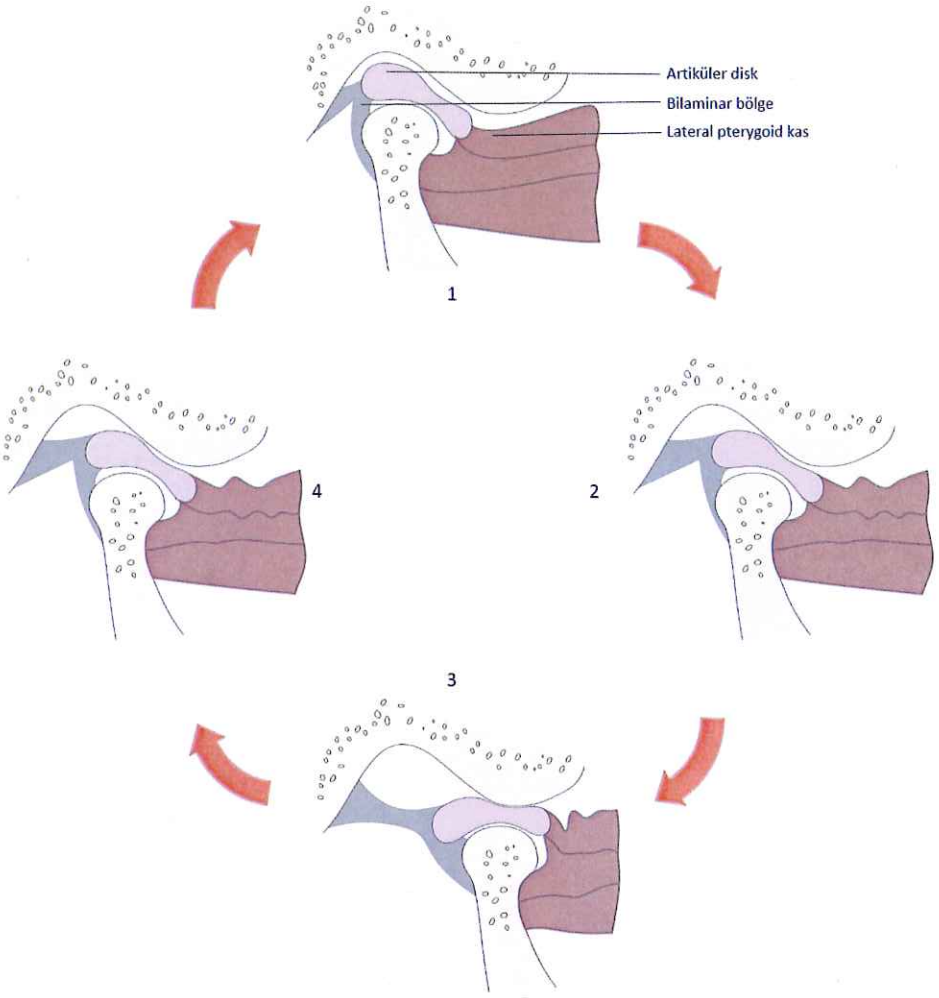

Şekil 2-17: Normal TME fonksiyonu.*

1. Ağız kapalıyken artiküler disk kondil ve glenoid fossa arasında bulunur. 2. Ağız açılırken lateral pterygoid kasın kasılmasıyla kondil ile artiküler disk birlikte artiküler eminens üzerinde kayar. 3. Ağız tam açıkken artiküler disk ve kondil artiküler tüberkül üzerinde yer alır. 4. Ağız kapatılırken lateral pterygoid kasın gevşemesi ve ağzı kapatan kasların kasılmasıyla kondil ile artiküler disk artiküler eminens üzerinde başlangıç konumlarına döner.

2.3. Temporomandibular Eklem Disfonksiyonu

Dünya Sağlık Örgütü'nün (WHO) raporuna göre ağız ve çene bölgesinde en sık görülen hastalıklar diş çürükleri, periodontal hastalıklar ve temporomandibular eklem disfonksiyonudur (66). Yapılan epidemiyolojik araştırmalarda, toplumun yaklaşık olarak yarısında en az bir tane temporomandibular eklem disfonksiyonu (ses, ağız açmada deviasyon, aralıklı kilitlenme) veya orofasiyal ağrı bulunduğu tespit edilmiştir (49, 67, 68). Genel olarak TMED kadınlarda, erkeklere oranla daha fazla görülmektedir

(49,69). TME disfonksiyonları arasında, ses ve ağız açmada deviasyon en fazla gözlenirken, ağız açıklığında kısıtlanma daha nadir olarak görülmektedir. Toplumun yaklaşık olarak yarısından fazlasında TMED görülmekte olup, bu olguların yalnızca %10'unun tedavi gerektirecek kadar ciddi olduğu belirtilmiştir (70, 71).

Normalde çiğneme sistemini etkileyen problemlerin olumsuz etkileri, sistemdeki dokular tarafından fizyolojik olarak tolere edilebilmekte ve sınırlanabilmektedir. Temporomandibular eklem rahatsızlıklarında fizyolojik tolerans her birey için farklı olup, genel olarak strese, ortopedik ve oklüzal uyuma bağlı olarak değişiklik göstermektedir. Çiğneme sisteminin fonksiyonu kemik yapılarında anatomik varyasyonlar, artiküler disk deplasmanı, artrite bağlı dejeneratif değişiklikler ve oklüzal uyumun değişmesiyle (iatrojenik, gelişimsel ve genetik) bozulmaktadır. Sisteminin normal fonksiyon görmesini engelleyen ve fizyolojik olarak tolere edilemeyen durumlarda TMED ve disfonksiyona bağlı semptomlar gözlenmektedir. TME'ye ait yapısal bozuklukların kas hiperaktivitesi, ağrı ve eklem disfonksiyonuna neden olduğu belirtilmiştir (49,51).

Çiğneme sistemine ait yapılar arasında semptomların ilk olarak hangi yapıda görüleceği yapının fizyolojik toleransına bağlıdır. Bireyler arasında olduğu gibi aynı bireyde temporomandibular eklemi oluşturan yapılar arasında fizyolojik tolerans farklıdır. Çiğneme sistemi normal fonksiyon göremediği durumlarda ilk olarak dişlerde aşınma, sallanma ve pulpitis gelişebileceği gibi, çiğneme kaslarında gerginlik, ağrı, çene hareketlerinde kısıtlanma, TME'de basınç hissi, ağrı ve ses görülebilmektedir (49).

TMED'nun etyolojisinde gelişimsel ve çevresel etkenlerden, neoplazma, enflamasyon, travma, parafonksiyon, oklüzal uyumsuzluk ve strese kadar uzanan çok farklı nedenler rol oynamaktadır (49,51,65,72). TMED'na en fazla stres ve oklüzal düzensizliğin neden olduğu belirtilmiştir (51,72). Klinik olarak baş, kulak ve boyun ağrısı, ses, çene kilitlenmesi, mandibulanın hareketlerinde kısıtlanma ve deviasyon gibi çeşitli semptomlar gözlenmektedir (49,69,72).

TMED genel olarak, eklem içi (intrakapsüler) ve kas bozuklukları olmak üzere iki alt başlık altında toplanabilir. Temporomandibular eklem disfonksiyonunun %50'sini kas bozukluklarının oluşturduğu belirtilmiştir (49,51). Bruksizm ve tek taraflı çiğneme gibi parafonksiyonel durumlarda oklüzal kuvvetler artacağından, eklem içi düzensizliklerin gelişme olasılığı daha fazladır. Travma olgularında da eklem içi bozuklukların kas bozukluklarından daha fazla görüldüğü belirtilmiştir (49,53,56).

2.3.1. Ağrının Eşlik Ettiği TMED ve Baş Ağrısı

2.3.1.1. **Miyalji**

TMED'da hissedilen miyalji, mandibulanın normal ve parafonksiyonel hareketleri sırasında hissedilen, çiğneme kaslarının uyarılması ile tekrarlayabilen, kas ağrısıdır (77). Kas hiperfonksiyonu ile kas tonusu artarken, patolojik miktarda gerilerek, miyaljiye neden olmaktadır. Kasların yorulması ile kısa süreli veya saatler süren miyalji hissedilebilirken, egzersizin 1-2 gün sonrasında da ağrı gelişmektedir. Kasın hiperaktivitesi sonrasında, hücre metabolizma artıkları kas içerisinde birikerek, ağrı reseptörlerini uyarır. Bu tür ağrılar, ani ağrılardır. Uzun süre boyunca metabolik artıkların kasta birikmesi sonucu hücrelerde iskemik değişiklikler ve dejenerasyon görülmektedir. Egzersizi takiben 1-2 gün sonra ortaya çıkan ağrılar bu nedenle oluşmaktadır (52).

Miyalji tanısında önemli olan noktalar ağrının genelde son 1-2 gün içerisinde ortaya çıkmış olması, kaslarda yorulma hissedilmesi, dinlenme ile ağrının geçmesi, fonksiyon sırasında ağrının artmasıyla mandibular hareketlerin yavaş veya sınırlı olarak yapılmasıdır. Miyaljinin gelişiminde miyospazmın rolü olduğu düşünülmüştür. Her iki durumda da ağrı hissedilmekle beraber; miyospazmda etkilenen kasın ani olarak boyu kısalacağından, mandibulanın hareketlerinde belirgin kısıtlanma, akut maloklüzyon ve dinlenme halindeyken bile ağrı görülmektedir (49).

Lokal miyalji, klinik muayenede palpasyon ile lokalize edilebilen kas ağrısıdır. Kas hiperfonksiyonu, stres, akut veya bruksizm gibi kronik travma, lokal kas ağrısı hissedilmesine neden olmaktadır (52,77). Lokal miyaljide, genellikle dinlenme durumunda ağrı olmamakla birlikte, palpasyonda etkilenen kasın tamamında hassasiyet mevcuttur (49).

TMED olan hastaların çoğunda klinik olarak, baş ve boyun bölgesinde fasiyal ağrı, kas ağrısı ve çene hareketlerinde kısıtlanma ile seyreden miyofasiyal ağrı görülmektedir (49,65). Miyofasiyal ağrı, klinik muayenede palpe edilen bölgede, kas, kasa ait tendon veya fasya içerisindeki hipersensitif tetik noktaları ile karakterize, bölgesel bir ağrıdır (52,54,77). Tetik noktaları, palpasyona hassas ve şiddetli baş ağrısına neden olan aktif noktalar veya ağrısız (latent) noktalar olabilir. Latent noktalar, kas hiperfonksiyonu, stres ve hatta üst solunum yolu enfeksiyonu sonrasında aktifleşebilmektedir. Aktifleşen tetik noktalarının uyarılması ile şiddetli baş ağrısı

hissedilmektedir. Miyofasiyal ağrı, ilgili kasın fonksiyonunda ve dinlenme durumunda sürekli hissedilmekte olup, hareketlerde kısıtlanma görülmektedir (49).

Yansıyan miyofasiyal ağrılarda, tetik noktasının ara nöronların bulunduğu bölgede yer alması durumunda, ilgili kasın sınırları dışında bir bölgede ağrı oluşmaktadır (49,77). Klinik muayenede, hastanın omuz ve boyun bölgesinde lokalize tetik noktalarının uyarılması ile çiğneme kaslarında kasılma ve ağrı gelişebilmektedir (52).

2.3.1.2. **Artralji**

Artralji, mandibulanın normal ve parafonksiyonel hareketleri sırasında hissedilen, eklem bölgesinin palpasyonu ile tekrarlayabilen, eklem ağrısıdır (77). Artralji, TME'in artiküler yüzeylerinde innervasyon olmadığı için, periartiküler dokularda bulunan nosiseptörler aracılığı ile hissedilmektedir. Retrodiskal dokular, diskal ve kapsüler ligamentler ağrının hissedilmesini sağlayan nosiseptör içermektedir. Bu yapılarda uzama veya basınç oluştuğu zaman, nosiseptörler uyarılarak, ağrı hissedilir. Ağrı aniden hissedildiğinde, nosiseptif refleks ile mandibulayı hareket ettiren kaslar inhibe olarak, mandibulanın hareketi durdurulur. Eğer ağrı kronikleşirse, koruyucu yardımcı kasılma ile mandibulanın hareketi kısıtlanır (52,53). Artralji, ani ve keskin karakterde, dinlenme ile geçen bir ağrıdır. TME'yi oluşturan yapıların dejenerasyonu ile oluşan enflamasyon, çene hareketleri sırasında ağrıyı arttırarak, sabit bir ağrıya neden olmaktadır (52).

2.3.1.3. **TMED'a Bağlı Baş Ağrısı**

Ağrının eşlik ettiği TMED'na sekonder olarak gelişen baş ağrısıdır (77). Yapılan çalışmalarda son 12 ay içerisinde toplumun %73'ünde baş ağrısı olduğu ve bunların bir kısmının TMED'a bağlı olduğu belirtilmiştir (49). TMED'a bağlı baş ağrısı genellikle, temporal, oksipital ve servikal bölgelere doğru yayılım göstermekle birlikte, aktif tetik noktaları varlığında hissedilmektedir (52).

2.3.2. Eklem İçi Düzensizlikler

Eklem içi düzensizliklerde, artiküler diskin yapısı, konumu ve kondil ile ilişkisinin bozulmasıyla, sinovit, ağrı ve disfonksiyon meydana gelmektedir (49,65). TMED'nda en sık eklem içi düzensizlik görülmektedir (59). Eklemi oluşturan kemik yapıların birbiri ile ortopedik uyumsuzluğu, kas hiperaktivitesi ve bölgeye gelen travma

sonucunda, inferior retrodiskal lamina ve diskal ligamentler uzamakta olup, süperior lateral pterygoid kas, artiküler diski daha anteriora çekmektedir. Fonksiyonel disk deplasmanının olduğu bu durumda, normal kapanışta kondil başı, diskin posterior kısmında yer almaktadır. Klinik olarak ağız açma sırasında kondil, diskin posterior kısmından santral kısmına doğru yer değiştirirken ve ağız kapatılmadan hemen önce klik sesi ile birlikte, bazen de kondilin uzamış retrodiskal laminaya basınç uygulamasıyla ağrı hissedilmektedir. Bu anormal çene hareketleri sırasında diskin devamlı daha anteriorda konumlanmasıyla, diskin posterior kısmı progresif olarak incelmekte ve retrodiskal lamina daha da uzamaktadır. Kronik olarak devam eden bu durumda, kondil ve disk arasındaki uyum daha da bozulmaktadır (49,52).

2.3.2.1. **Redüksiyonlu Disk Deplasmanı**

İnferior retrodiskal lamina ve diskal ligamentlerin daha da uzaması ve artiküler diskin posterior sınırının iyice incelmesi durumunda, disk süperior lateral pterygoid kas tarafından çekilerek, kapanış sırasında kondil ile disk arasındaki ilişkinin tamamen bozulmasına neden olur. Redüksiyonlu disk deplasmanında ağız kapalıyken kondil, diskin posterior kenarının posteriorunda yer alıp, ağız açıldığında diski yakalayarak, diskin santral kısmında konumlanmaktadır. Redüksiyonlu disk deplasmanında, disk sıklıkla normal pozisyonundan daha anteriora deplase olmakla birlikte, diskin mediolateral yöne de deplasmanı görülmektedir (49,77).

Klinik olarak palpasyonda hassasiyet, ağız açma ve kapama sırasında artralji, ağız açmada kısıtlanma, klik sesi ve etkilenen tarafa doğru deviasyon görülebilmektedir (54). Klik sesi, hem ağız açmada kondil başı, diskin posterior sınırını yakalayıp, santral kısmına doğru kayarken, hem de ağız kapamada kondil başının diskin posterior sınırından daha posteriorunda konumlanması sırasında oluşmaktadır. Ağız açma sırasında klik sesinin duyulduğu zaman, disk deplasmanının derecesini göstermektedir. Klik sesi, ağız açmada hemen alınıyorsa, deplasman daha başlangıç evresinde olup, ağız aralandıktan sonra alınıyorsa ileri aşamadadır (78) (Şekil 2-18).

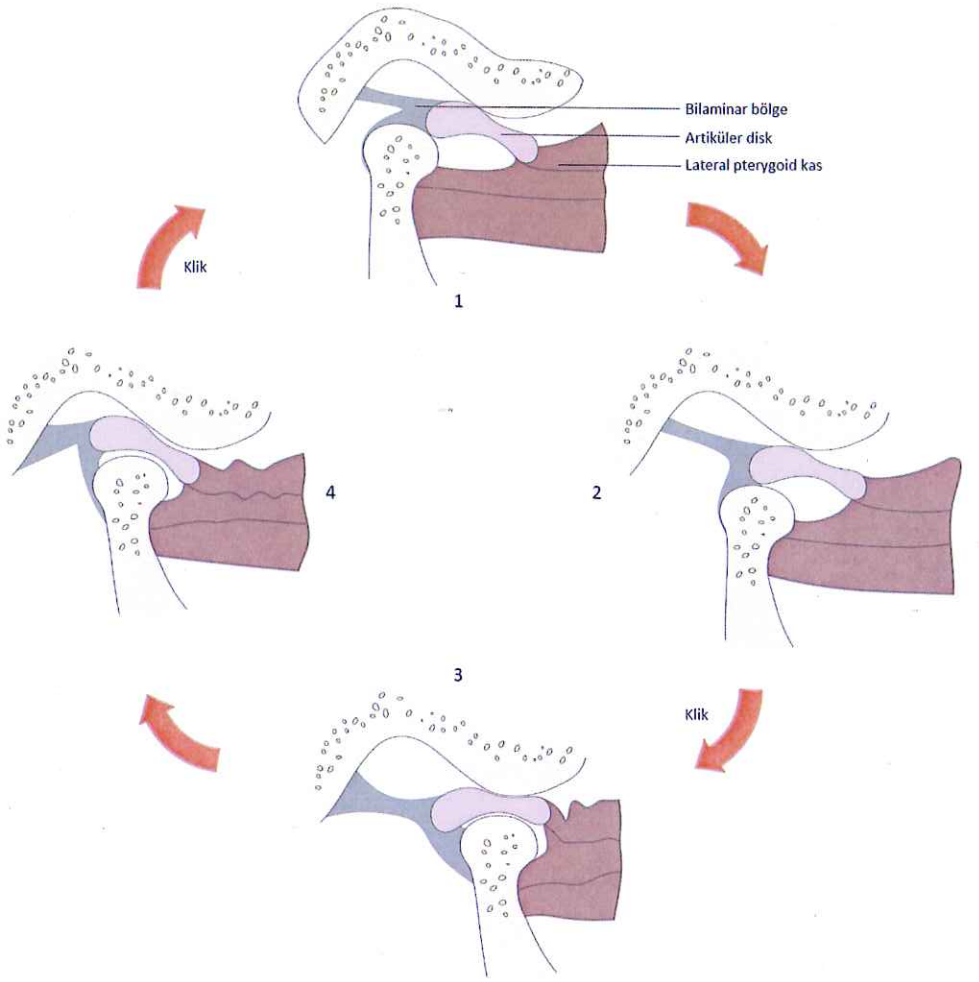

Şekil 2-18: Redüksiyonlu disk deplasmanı.*

1. Ağız kapalıyken artiküler disk kondil ve glenoid fossa arasında, anteriora deplase şekilde bulunur. 2. Ağız açılırken lateral pterygoid kasın kasılmasıyla kondil artiküler eminens üzerinde kayarak, diskin posterior sınırını yakalar. 3. Kondil başı artiküler diski yakaladığında ilk klik sesi duyulur ve ağız tam açıkken her ikisi de artiküler tüberkül üzerinde yer alır. 4. Ağız kapatılırken lateral pterygoid kasın gevşemesi ve ağzı kapatan kasların kasılmasıyla kondil ile artiküler disk artiküler eminens üzerinde başlangıç konumlarına dönerken, ikinci klik sesi duyulur.

Aralıklı kilitlenme ile seyreden redüksiyonlu disk deplasmanında, ağız açılırken, kondil başı diski hemen yakalayamamakta olup, anlık olarak ağız açıklığında bir miktar sınırlanma ve translasyon hareketinde duraksama izlenmektedir. Mandibulanın lateral veya medial yöne hareket ettirilmesi ile kondilin disk üzerinde posterior kenarından kayması sağlanarak, translasyon hareketi tamamlanmaktadır (52,64,77).

Bruksizmi olan hastalarda, üst veya alt eklem kavitesinde meydana gelen adhezyon sonucunda, eklemin rotasyon veya translasyon hareketi sınırlanmaktadır.

Klinik olarak bu durumda, aralıklı kilitlenme ile birlikte klik sesinin duyulması sonrasında, ağız açılabilmektedir (64).

2.3.2.2. **Redüksiyonsuz Disk Deplasmanı**

Redüksiyonlu disk deplasmanından sonra, eklem içi düzensizliğin ilerlemesi ile redüksiyonsuz disk deplasmanı oluşmaktadır. Redüksiyonsuz disk deplasmanında, diskin posterior sınırı, ağız açma ve kapama sırasında, fizyolojik konumuna dönemeyerek, daima kondilin önünde konumlanmaktadır. Kapalı kilit olarak da bilinen bu durumda, kondil artiküler eminens üzerinde translasyon hareketini tam olarak yapamayarak, ağız açıklığı mesafesi genellikle kesiciler arasında 25-30 mm kadar olmaktadır (49,52,77). Normal ağız açıklığı ile birlikte görülen redüksiyonsuz disk deplasmanında, ağız kapalı ve açık durumdayken, disk daima kondilin önünde konumlanmakta olup, ağız açıklığında kısıtlanma izlenmemektedir (77). Retrodiskal dokuların kendini korumak için, geri dönüşümsüz metaplazisi sonucunda, pseudodisk gibi davranması ile normal ağız açıklığı görülebilmektedir (41) (Şekil 2-19).

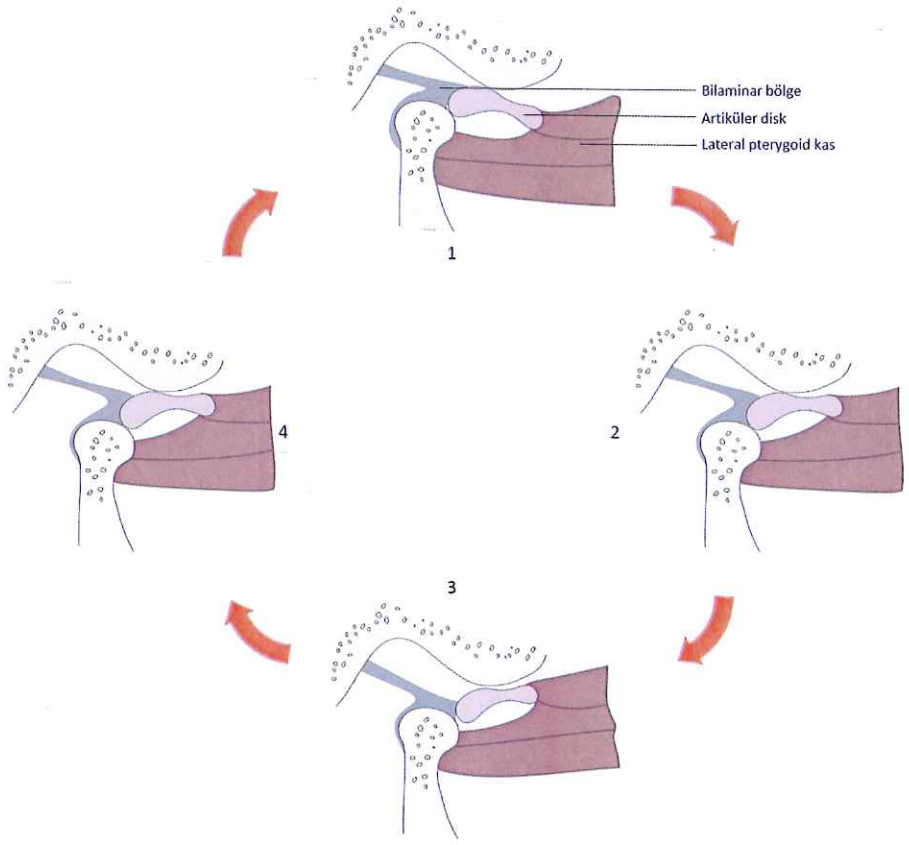

Şekil 2-19: Redüksiyonsuz disk deplasmanı.*

1. Ağız kapalıyken artiküler disk kondil ve glenoid fossa arasında, anteriora deplase şekilde bulunur. 2. Ağız açılırken lateral pterygoid kasın kasılmasıyla kondil artiküler eminens üzerinde kaymakta olup, diskin anteriordaki konumu devam eder. 3. Ağız tam açıkken kondil başı artiküler diski yakalayamaz. 4. Ağız kapatılırken lateral pterygoid kasın gevşemesi ve ağzı kapatan kasların kasılmasıyla kondil ile artiküler disk artiküler eminens üzerinde başlangıç konumlarına döner.

Klinik olarak, redüksiyonsuz disk deplasmanının erken döneminde, henüz retrodiskal dokularda tamamen harabiyet meydana gelmemişken, ağız açma sırasında ağrı ve ağız açıklığında kısıtlanma izlenmektedir. Eğer redüksiyonsuz disk deplasmanı tek taraflı ise, ağız açarken sağlıklı taraf translasyon hareketini tam olarak yapacağından, çene ucu etkilenmemiş tarafa kaymaktadır. Redüksiyonsuz disk deplasmanı bilateral olduğunda, ağız düz olarak açılırken, yatay hareketlerde (lateral ve protrüzif hareketler) kısıtlanma mevcuttur. İlerleyen dönemde, durum kronikleştiğinde ağrı hissedilmemekte olup, retrodiskal dokuların yıkımı ile oluşan enflamasyon yeniden ağrı hissedilmesine neden olmaktadır. Çene hareketleri sırasında klik sesi duyulmamakla birlikte, hastanın önceden klik sesi duyduğu hikayesi de mevcuttur (52,53).

2.3.3. Dejeneratif Eklem Hastalığı

Dejeneratif eklem hastalığı, osteoartrit ve osteoartrozu içermekte olup, TMED'nun progresif sürecinde en ileri aşama olduğu düşünülmektedir. Temporomandibular eklemin artiküler yüzeyleri, gelen kuvvetler karşılığında remodelling (yeniden şekillenme) ile değişime uğrar. Remodelling sürecinde kemikte yapım olabildiği gibi yıkım da görülebilmektedir. TME fonksiyonunda oluşan mekanik kuvvetler, artiküler disk sayesinde dağılarak, kemik yüzeyine iletilir. Sinoviyal sıvı ile artiküler yüzeylerin kayganlığı sağlanarak, çene hareketlerinin yapılması kolaylaşır. Artiküler kıkırdağın tolere edebileceğinden daha yüksek kuvvetlere maruz kalması, sinoviyal sıvının fiziksel özelliklerinin değişmesi, enflamasyonu, artiküler diskin fizyolojik konumunun bozulması veya perforasyonu gibi mevcut koruma mekanizmalarının bozulmasıyla, artiküler dokularda remodelling süreci yıkım yönünde seyrederek, dejenerasyon meydana gelmektedir. Dejeneratif TME hastalığında, artiküler eminens ve mandibular kondil yüzeyinde, kemiğin normal yapısı etkilenerek, radyografik olarak sklerotik, eroziv, osteofitik değişiklikler, subkortikal kist ve artiküler yüzeylerde düzleşme görülmektedir (41,42,49,52,59,77).

Eklem yüzeylerinin normal morfolojisinin bozulduğu ve iltihabın eşlik etmediği durum artroz olarak belirtilmekle beraber; enfeksiyon veya travmaya bağlı iltihabın eşlik ettiği duruma artrit denilmektedir (41). Artiküler yapıların tolere edebileceğinden daha yüksek kuvvetlere maruz kalması ile kıkırdakta hipertrofi meydana gelmektedir. Ekleme gelen kuvvetlerin devam etmesi sonrasında, kıkırdağın iç yapısının bozulduğu, kalınlığının azaldığı ve yumuşadığı durum olan kondromalazi görülmektedir. Kıkırdağın iç yapısında, fibrilasyon başlayarak, dikey defektler ve boşluklar oluşmaktadır. Bu şartlar altında artiküler yüzeylerin yapısal sağlamlığı bozularak, çene hareketlerinde subartiküler kemikte rezorbsiyon olmaktadır. Rezorbsiyona cevap olarak kemikte hipertrofi oluşmakta ve subkondral kemikte skleroz radyolojik olarak izlenebilmektedir (49,52).

Osteoartrozda klinik olarak, miyalji, çene hareketlerinde kısıtlanma ve krepitasyon (kaba sürtünme sesi) bulunmakta olup, osteoartritte bu semptomların yanısıra, mandibular kondilin lateral kutbu hizasındaki cilt üstünden ve kulak içinden palpasyonda ağrı görülmektedir (41,52,54,77). Genel olarak yaşa ve remodellinge bağlı olarak kemikte skleroz olduğu belirtilse de, ağrının eşlik ettiği TMED'nda subkondral kemikte izlenen skleroz osteoartritik değişikliklere işaret etmektedir (42).

Yapılan çalışmalarda daha çok kadınlarda olmak üzere toplumun yarısında radyolojik olarak osteoartritik değişiklerin görüldüğü, bunların %30'una semptomların eşlik ettiği ve olguların %1-24'nde krepitasyon görüldüğü belirtilmiştir (41).

Dejeneratif eklem hastalıklarının ilerleyen döneminde, mandibular kondil ve artiküler eminensin subartiküler yüzeyinde, maruz kalınan kuvvetlere karşı adaptif sürece bağlı olarak yaygın skleroz, kortikal bütünlüğün korunduğu düzleşme veya kortikal sınırın izlenemediği erozyon görülmekle birlikte, kondilde buna bağlı olarak oluşan gaga şeklinde periferal kemiksi çıkıntılar (osteofitik değişiklikler) görülebilmektedir (52,42,59,79). Kondilde meydana gelen osteofitler hipervaskülarize olup, çene hareketleriyle kırılarak, sinoviyal sıvı içerisinde dolaşmaktadır. Eklem faresi olarak adlandırılan bu durumda, kırılan parçanın çevre dokulara baskı yapması nedeniyle çene hareketleri sırasında ağrı hissedilmektedir (52).

Eklem yüzeylerine iletilen kronik yüksek kuvvetler sonucunda, osteonekrotik fenomen ile subkondral kemik kistleri oluşabilmektedir. Bu kistler, gerçek kist epiteli içermeyen pseudokistlerdir. Klinik olarak, çene hareketleri sırasında TME bölgesinde,

çiğneme kaslarında yorgunluk, sertlik, ağrı, hassasiyet, hareketlerde kısıtlanma ve krepitasyona neden olabilmektedir (41).

2.3.4. Sublüksasyon

Sublüksasyon, patolojik neden olmaksızın TME yüzeylerinin birbiri ile yapısal uyumsuzluğuna bağlı olarak gerçekleşen hipermobilitedir. Artiküler eminensin posterior eğiminin kısa ve dik olması, anterior eğiminin ise, uzun olması sonucunda, mandibular kondil rotasyon hareketinden sonra aniden artiküler eminensin önüne geçmekte ve ağız maksimum açıklığa ulaşmaktadır. Ani maksimum açılma sırasında, mandibular kondilin lateral kutupları artiküler eminensin önünde konumlandığında, preauriküler alanda çökme izlenir. Dislokasyon, dışarıdan herhangi bir müdahaleye gerek kalmadan, hasta tarafından geri döndürülebiliyorsa, durum sublüksasyon olarak belirtilir (49,52,77) (Şekil 2-20).

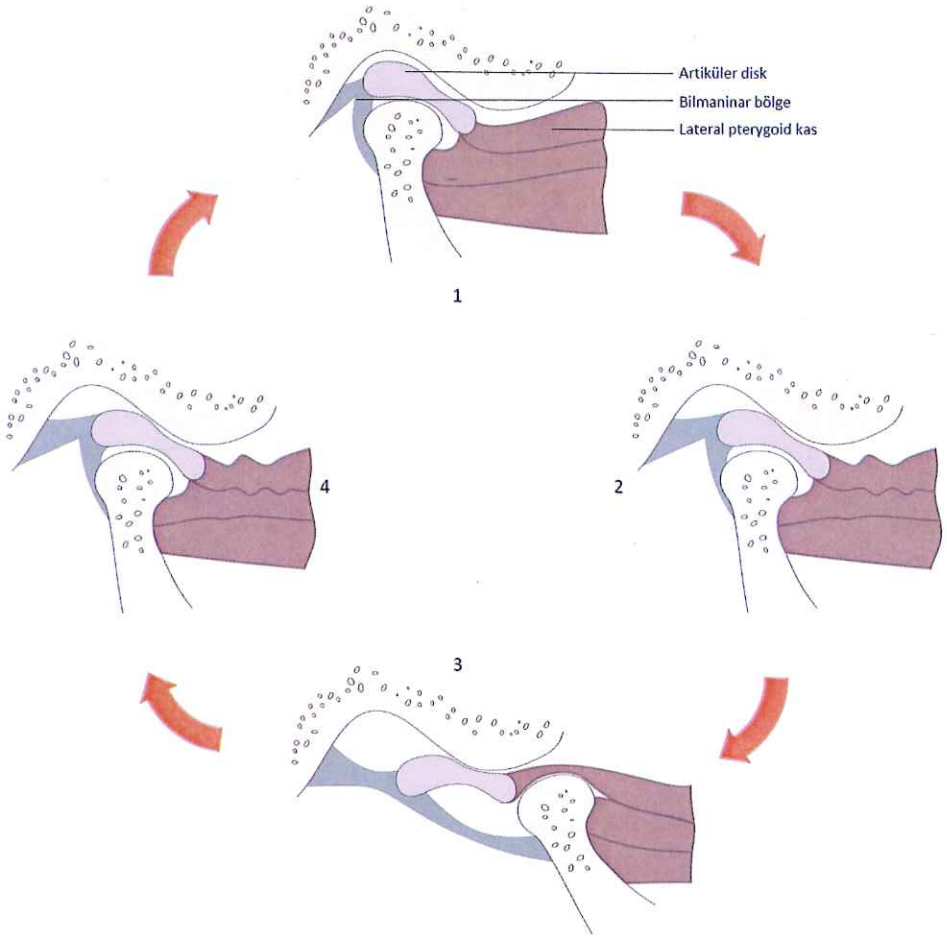

Şekil 2-20: Sublüksasyon.*

1. Ağız kapalıyken artiküler disk kondil ve glenoid fossa arasında bulunur. 2. Ağız açılırken lateral pterygoid kasın kasılmasıyla kondil ile artiküler disk birlikte artiküler eminens üzerinde kayar. 3. Ağız tam

açıkken kondil aniden artiküler eminensin önüne geçmektedir. 4. Ağız kapatılırken lateral pterygoid kasın gevşemesi ve ağzı kapatan kasların kasılmasıyla kondil ile artiküler disk artiküler eminens üzerinde başlangıç konumlarına döner.

Spontan dislokasyonda, sublüksasyona izin veren yapısal uyumsuzluğun yanında, artiküler eminensin anterior eğiminin, artiküler tüberkülün daha yukarısında bulunması nedeniyle, ağız normal sınırların ötesinde açılarak kilitlenmektedir. TME'in hiperekstansiyonunda kondilin, artiküler tüberkülün daha yukarısında kilitlenmesi ve diskin anteriorunda konumlanmasıyla, mekanik kilitlenme gerçekleşir. Açık kilit adı verilen bu durum, hastanın uzun süre ağzını açık tutmasını gerektiren diş tedavilerinden sonra veya esneme sırasında oluşabilmektedir (49,52,77).

2.3.5. TMED'nun Ayırıcı Tanıları

Anamnezde ağrının başlangıcı, yeri, yayıldığı bölgeleri, karakteri, oluşma sıklığı, ağrıyı arttıran, azaltan ve ağrıya eşlik eden durumların belirlenmesi, hekimi doğru tanıya ve tedavi planlamasına doğru yönlendirmektedir. TMED'nun çoğunlukla bilateral olarak, bazen de tek taraflı olarak çene hareketleriyle birlikte artan, çevre dokulara yayılarak, baş, boyun ve kulak ağrıları oluşturması nedeniyle TMED migren ve nevralji ağrılarıyla karıştırılabilmektedir (76). Miyofasiyal ağrılara neden olan tetik noktalarının varlığı da, trigeminal nevraljiye neden olan tetik noktaları ile benzerlik göstermektedir (49,80,81).

Trigeminal nevralji, kan damarlarının, tümöral oluşumların trigeminal sinire bası yapması, miyelin kılıfında oluşan enflamasyon sonucunda baş bölgesine gelen travma olgularında veya beyinde demineralizan plakların oluştuğu multipl skleroz hastalığı eşliğinde görülebilmektedir. Trigeminal nevralji, TMED'ndan, farklı olarak, olguların %97'sinde tek taraflı görülen, ani ve keskin karakterde, elektrik şokuna benzer ağrı oluşturan, istemsiz kas kasılmalarının, ciltte kızarıklığın, burun akıntısının ve tükürük salgısında artışın eşlik ettiği durumdur (66, 80, 81).

Migren, genellikle tek taraflı görülmekle birlikte, mide bulantısı, fotofobi ve fonofobi durumunun eşlik ettiği ve sancı şeklinde ağrının olduğu nörovasküler baş ağrısıdır. Bazı hastalar, ağrı başlamadan 5-15 dakika öncesinde duyuları etkileyen aura yaşadıklarını belirtmektedir. Aura döneminde parestezi, görme kaybı, lüminöz belirtiler gibi geçici nörolojik semptomlar oluşmaktadır (49,81).

Temporal artritis, kulak çevresinde ve çiğneme sırasında ağrının oluştuğu, süperfisyal temporal arterin intima mediasının nekrozu, artmış C-reaktif protein ve eritrosit sedimantasyon hızı ile karakterize vaskülittir. Kulak çevresinde oluşturduğu ve mandibular hareketlerle artan ağrı varlığı nedeniyle TMED ile karıştırılabilmektedir. TMED'nda bu ağrıların yanında eklem bölgesi ve çiğneme kaslarında palpasyonda ağrı bulunması, geçmişte ağız açıklığında kısıtlanma olması, çene kilitlenmesi ve çene hareketlerinde ses varlığı gibi semptomlar bulunmaktadır. Temporal artritiste ise ateş, halsizlik gibi semptomlar ile oftalmik arterin etkilenmesi sonrasında körlük görülebilmektedir (80-82).

2.4. Temporomandibular Eklem Görüntülenmesi

TMED'nda doğru tanının konulabilmesi için sadece klinik muayene yetersiz kalmaktadır. TMED için yapılan çalışmalarda semptomlar ile artiküler disk deplasmanı arasındaki ilişkinin tayininde, yalnızca görüntüleme tekniklerinin kullanılmasının da yeterli olmadığı gösterilmiştir. Görüntüleme teknikleri klinik muayeneye yardımcı olarak kullanılmaktadır (46,65,72,83).

TME'nin görüntülenmesinde seçilecek teknik için klinik muayene bulguları, TMED'nun gelişim süreci, elde edilmesi istenen bilgiler, tekniğin maliyeti, radyasyon dozu, hastalığın komşu dokuları ne derece etkilediği, ne kadar yayılım gösterdiği ve mevcut tanıya yönelik tedavi planlamasının değişip değişmeyeceği dikkate alınmalıdır (43,44,83).

TME'in hem sert hem de yumuşak dokularının incelenmesinde çeşitli görüntüleme teknikleri kullanılmaktadır. Görüntüleme teknikleri arasında klasik radyografiler (transorbital, transfarengeal, transmaksiller, transkraniyal projeksiyonlar, submentoverteks grafi), panoramik grafi, tomografiler (dental volümetrik tomografi (DVT), bilgisayarlı tomografi (BT)), manyetik rezonans görüntüleme (MRG), ultrason (US), sintigrafi ve terapötik amaçlı atroskopi bulunmaktadır (72,83).

Radyografik incelemelerde eklemin sert dokuları ve birbiri ile ilişkisi izlenirken, eklemin yumuşak doku bileşenlerinden artiküler disk, ligamentler ve kaslar hakkında bilgi elde edilememektedir. MRG ve ultrason, yumuşak doku bileşenlerinin incelenmesinde öncelikli olarak kullanılmaktadır (41,83). Genel olarak görüntüleme yöntemlerinde eklem yüzeylerinde dejenerasyon, skleroz, erozyon, düzleşme,

subkortikal kistler, eklem içinde patolojik sıvı birikimi (efüzyon), artiküler diskin konumu izlenebilmektedir (41,42,65).

Gelişimsel anomali, kırık veya ankiloz varlığından şüphelenildiğinde olası neoplazilerin teşhisi ve asimetri varlığının değerlendirilmesi için iki veya daha fazla düzlemde eklemin sert dokularının incelenmesi ve her iki eklemin de görüntülenmesi tavsiye edilmektedir. TME'de asimetrinin, jüvenil romatoid artrit varlığı nedeniyle geliştiği düşünülüyorsa, eklemin hem yumuşak doku hem de sert doku bileşenlerinin incelenmesi gerekmektedir. Mevcut enflamatuar hastalığın romatolojik veya disk deplasmanı varlığı nedeniyle gelişip gelişmediğinin ayrımında MRG'den yararlanılmalıdır (43). Klinik semptom olarak ağız açma ve kapamada klik varlığı dışında hiç bir bulgusu bulunmayan hastalarda TME görüntülemesine ihtiyaç duyulmamaktadır. Eklem hareketlerinde kondil başının dislokasyonundan şüpheleniliyorsa, eklem yüzeylerinin morfolojisi ve çene hareketlerinde mandibular kondilin artiküler eminens ile ilişkisinin değerlendirilmesi için eklemin sert dokularının görüntülenmesi önerilmektedir (43,49,52).

2.4.1. Klasik Radyografiler

Klasik radyografilerin temporomandibular ekleme yönelik sadece sert doku bileşenlerini görüntülemesi, iki boyutlu görüntü vermesi, artiküler kıkırdağın görüntülenememesi, artiküler diskin yapısı ve konumunu belirleyememesi nedeniyle bazı limitasyonları vardır. Farklı açılardan elde edilen görüntüler ve farklı grafilerin birlikte değerlendirilmesiyle grafilerin tanısal değerleri artmaktadır (43,83). Klasik radyografiler içerisinde TME'nin görüntülenmesinde en çok panoramik grafi tercih edilmekle birlikte, transorbital, transfarengeal, transmaksiller, transkraniyal projeksiyonlar ve submentoverteks grafileri bulunmaktadır (65,83).

2.4.2. Panoramik Grafiler

Panoramik grafiler TME görüntülemesinde en sık kullanılan klasik radyografidir (6). Genel anlamda panoramik grafiler "başlangıç tetkik grafisi" olarak anılmaktadır. Her iki çenenin de aynı film üzerinde görüntülenmesi sayesinde maksillofasiyal bölgeyi içeren kırıklar, patolojiler, gelişim anomalileri, dişlerin gelişimi, temporomandibular eklem ve maksiller sinüs değerlendirilmektedir (84).

Panoramik radyografilerin avantajları maliyet ve radyasyon dozunun düşük olması, maksillofasiyal bölgeyi tek film üzerinde göstermesi ve görüntülerin elde

edilme süresinin kısa olmasıdır. TMED'nu taklit eden semptomlara ve fasiyal ağrıya neden olan sinüzit, perikoronit ve diğer dental durumlar panoramik grafiler üzerinde değerlendirilebilmektedir. Grafilerin dezavantajları arasında magnifikasyon, geometrik distorsiyon ve elde edilen iki boyutlu görüntüler nedeniyle yapıların birbiriyle süperpoze olmasıdır (43,45,84,85).

Panoramik cihazlarda ışın kaynağı ve görüntü reseptörü hastanın başı etrafında aynı hızda fakat ters yönde dönmektedir. Cihazlarda ikisi molar bölgede, bir tanesi kanin-kanin arasında olmak üzere üç rotasyon merkezi bulunmaktadır. Cihazın görüntü oluşturmadaki temel prensibi görüntülenmesi istenen kesit dışındaki alanın bulanıklaştırılmasıyla yalnızca istenilen bölgenin tomografik görüntüsünün elde edilmesidir. Görüntünün oluştuğu alanın anteriorda ince olmak üzere, posteriora doğru giderek genişleyen, çene kavsine uygun bir şekli vardır. Görüntü tabakası dışında kalan bölgelerdeki yapılar distorsiyona uğrayarak, bulanıklaşır. Hastanın baş konumu çene kavsi görüntü tabakası içerisinde olacak şekilde ayarlanmalıdır. Hastanın çenesi panoramik cihazın çene desteği üzerinde ve kesici dişleri ısırma çubuğunun çentiği üzerine kapatılacak şekilde konumlandırılır (83,84).

Panoramik grafilerde merkezi ışının kondilin uzun eksenine oblik projeksiyonu nedeniyle TME'in lateral ve orta kısımları görüntülenmektedir. Artiküler eminens ve glenoid fossanın kafatabanına ve zigomatik kemiğe süperpozisyonu nedeniyle TME'nin temporal kemiğe ait bileşenlerinde yalnızca skleroz, erozyon ve osteofit gibi belirgin yapısal ve boyut değişiklikleri değerlendirilebilmektedir (43-46). Yapılan çalışmalarda panoramik grafilerin TMED'nun tanısını ve tedavisini değiştirecek nitelikte bilgi sağlamadığı belirtilmiştir (44,83). Panoramik grafilerde eklem yüzeylerinde izlenen dejeneratif değişiklikler arasında skleroz, düzleşme, osteofit oluşumu, konkavite erozyon ve subkortikal kist bulunmaktadır (47). Geniş erozyonların ve büyük osteofitlerin panoramik grafilerde belirlenebilirliği yüksektir (48) (Şekil 2-21, Şekil 2-22).

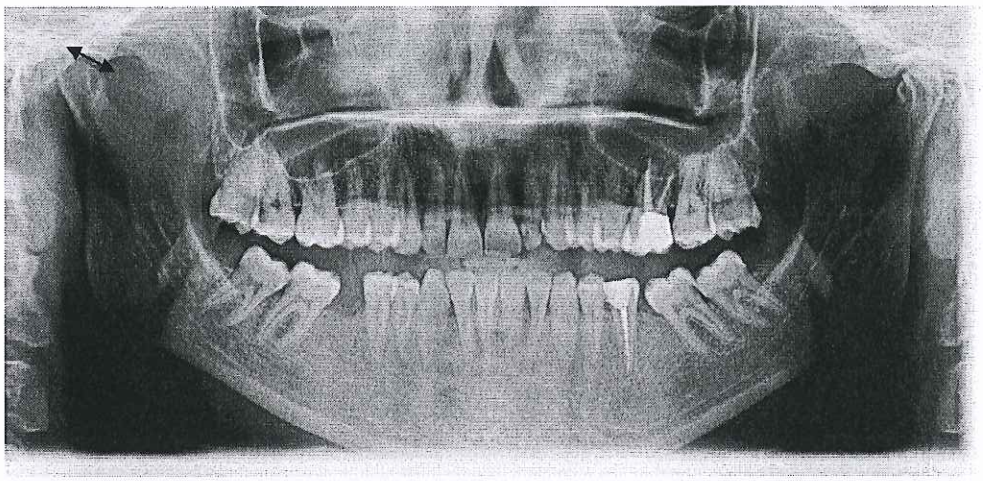

Şekil 2-21: Sağ kondilde işaretli alanda erozyon izlenmektedir.

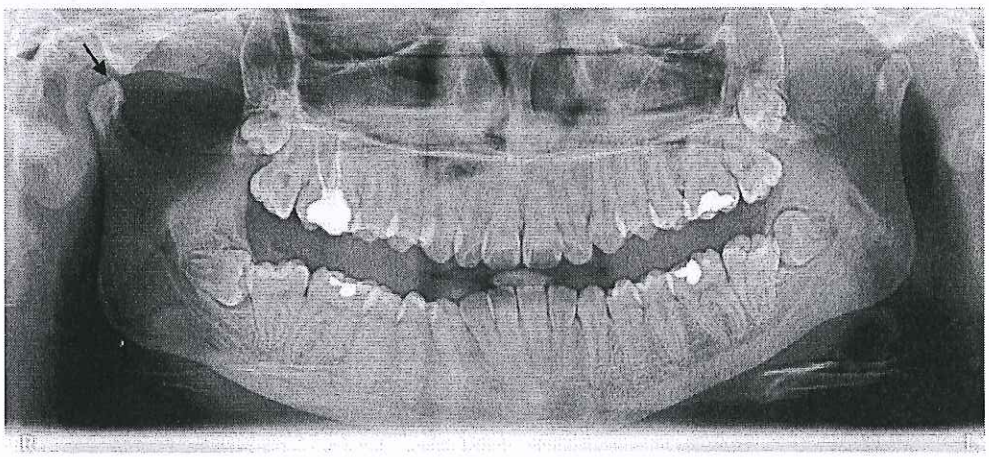

Şekil 2-22: Sağ kondilde belirgin osteofit oluşumu izlenmektedir.

Eklem içi düzensizliği olan hastalarda kondil başı yüksekliğinin azalmış olduğu, redüksiyonlu disk deplasmanından redüksiyonsuz disk deplasmanına ilerleyen TMED'nda kondil başı yüksekliğinde azalma ile birlikte krepitasyon görülebileceği yapılan çalışmalarda belirtilmiştir (46,83). Klinik olarak krepitasyon ile radyolojik olarak belirgin dejeneratif bulgular dejeneratif eklem hastalıklarının ilerleyen döneminde görülmektedir. Panoramik grafilerin dejeneratif eklem hastalığını belirlemedeki güvenilirliğinin, eklem içi düzensizlikleri ve ağrının eşlik ettiği TMED'nu belirlemedeki güvenilirliğine göre daha yüksek olduğu gösterilmiştir (46). TME boşlukları içerisinde bulunan kalsifiye yapılar, büyüklüğüne ve kalsifikasyon derecesine bağlı olarak panoramik grafilerde izlenmekle birlikte, esas olarak manyetik rezonans görüntüleme ve tomografi sayesinde belirlenmektedir (86).

2.5. TMED'in Tedavi Seçenekleri

TMED'un tedavisi semptomların giderilmesi, eklem içi düzensizliğin veya dejeneratif eklem hastalığının azaltılmasına yönelik olarak planlanmalıdır. Eklem hastalığının ilerlemesiyle semptomlar giderek artmakta olup, eklemi oluşturan kemik yapılarının osteoartritik değişikler ile şeklinin bozulmasıyla fasiyal deformiteler gelişebilmektedir (87).

TMED hastalarının büyük çoğunluğu, konservatif tedaviye cevap vermektedir. Yapılan çalışmalarda, uygulanan tedavinin 7-8 yıl sonrasında bile hastaların %85'inde semptomların tekrarlamadığı veya çok az ağrı olduğu belirtilmiştir (49,52). Konservatif tedavi yöntemleri arasında, diyetin düzenlenmesi, oklüzal splint tedavisi, fizik tedavi, farmakolojik tedavi ve psikiyatrik destek tedavisi bulunmaktadır (49,54,87).

Diyetin düzenlenmesinde, çiğneme sırasında eklem yüzeylerine iletilen kuvvetleri azaltmaya yönelik olarak yumuşak gıda veya sıvı ile beslenme tavsiye edilir (87). Oklüzal splint tedavi seçenekleri arasında sert akrilden yapılan interoklüzal splint (sentrik ilişki splinti, anterior repozisyon splinti, ön veya arka ısırma plağı) ve yumuşak splint (gece plağı) bulunmaktadır (52). Oklüzal splintin amacı oklüzyonun yükseltilmesiyle dişler arasındaki temasın engellenmesidir. Ekleme gelen yük ve kas hiperaktivitesi böylece azaltılarak, kondil pozisyonu değişmekte, sinovit ve eklem sesi gibi semptomlar giderilmektedir (51). Splintlerin uzun süre kullanımı oklüzyon, iskeletsel yapı ve kas aktivitesinde istenmeyen ve geri dönüşümsüz değişikliklerin ortaya çıkmasına neden olduğu için uzun süre kullanımından kaçınılmalıdır (87).

Miyospazm, miyozit, bruksizm gibi kas hiperaktivitesine bağlı olan TMED'de sentrik ilişki splinti, diğer bir adıyla kas gevşetici splint, ağzı kapatan kasların gevşemesini ve çiğneme kuvvetlerinin dengeli dağılmasını sağlayarak durumu tedavi etmektedir. Anterior repozisyon splint, redüksiyonlu disk deplasmanı tanısı konmuş eklemlerde, özellikle ağız açarken erken dönemde alınan klik sesi varlığının tedavisinde endikedir. Mandibulaya yeni bir konum kazandırarak, ekleme gelen yükler azaltılmakta ve kondil ile artiküler disk ilişkisi değiştirilmektedir. Ön veya arka ısırma plağı ile istenilen bölgedeki dişlerin temasının engellenmesiyle çiğneme sistemindeki fonksiyon veya disfonksiyon kontrol altına alınmaktadır. Arka ısırma plağı kullanan hastalarda ön dişlerin uzamasıyla düşük dikey boyut tedavi edilmektedir. Ön ısırma plağı kullanan hastalarda dikkat edilecek nokta tedavinin uzun sürmesi durumunda posterior dişlerin uzamasıyla tedavi sonrasında anterior open-bite meydana gelmesidir. Yumuşak splint

(gece plağı) ise travmaya maruz kalmış dişlerde koruyucu olarak kullanılmaktadır (49,52).

Fizik tedavi ile kas hiperfonksiyonu azaltılarak, mekanik denge kurulur. Dokuların rejenerasyonunun sağlanmasıyla ağrı ve enflamasyon azaltılır. Fizik tedavi sayesinde kas koordinasyonu sağlanarak, eklem bağları kuvvetlendirilir. Fizik tedavi hasta eğitimi, gevşeme tedavisi, kas egzersizleri ve eklem distraksiyonunu kapsamaktadır. Hasta eğitimi ile hastanın ağrıdan kaçınması hedeflenerek, çene hareketlerinde kısıtlanma sağlanır. Gevşeme tedavisinde masaj yardımıyla lenfatik drenaj ve venöz dönüş arttırılarak, ödem azaltılır. Kas egzersizleri ile pasif ve aktif germe hareketleri yapılmaktadır (49,51,52,54).

TMED'nda farmakolojik tedavi analjezikler, kortikosteroidler, nonsteroidal antienflamatuar ilaçlar (NSAII), kas gevşeticiler, trisiklik antidepresanları içermektedir (51,52,87). NSAII; ağrı ve enfeksiyon varlığında, trisiklik antidepresanlar ise stres nedeniyle gerçekleştirilen bruksizmi azaltmak amacıyla uyku kalitesinin arttırılmasında tercih edilmektedir. Kortikosteroid enjeksiyonu eklem kapsülitinin azaltılmasında kullanılmaktadır (87).

TMED'de neden olan eklemde büyük yapısal problemlerin olduğu ve kronik ağrı sendromlu hastalarda restoratif, protetik ve ortodontik tedavilerin yapıldığı, oklüzyonun değiştirildiği ve ortognatik cerrahinin uygulandığı durumlar geri dönüşümsüz tedavi seçenekleridir (49). Konservatif tedavi sonrasında 2-3 hafta içerisinde semptomların azalmadığı durumlarda cerrahi konsültasyon önerilmektedir. Kapalı kilit varlığında ağrının şiddetine bakılmaksızın, erken cerrahi müdahale gerekmektedir (87).

Miyofasiyal ağrılar, genellikle cerrahi gerektirmeyen tedavi yöntemlerine cevap vererek ortadan kalkmaktadır. Tetik noktalarına lokal anestezik enjeksiyonu, soğuk kompres ardından transkutanöz elektriksel sinir uyarımı veya germe ağrıyı büyük ölçüde hafifletmektedir (65,87). Masseter hipertrofisinde ve konservatif tedaviye yanıt alınmayan şiddetli bruksizmin tedavisinde botoks tedavisinin kas spazmını giderdiği ve kas kasılma gücünü azalttığı belirtilmiştir (87).

Tedavi seçenekleri arasında ayrıca termoterapi, transkutanöz elektriksel sinir uyarımı, kriyoterapi, akupunktur, hipnoz ve lazer tedavi seçeneklerini bulunmaktadır (49,52,88).

3. GEREÇ VE YÖNTEM

Çalışmada İstanbul Üniversitesi Diş Hekimliği Fakültesi Ağız, Diş ve Çene Radyolojisi kliniğine başvuran ve temporomandibular ekleme yönelik şikayeti olan hastalar değerlendirmeye alınmıştır. Bu çalışmada TME'ye yönelik şikayeti bulunan, daha önce TMED nedeniyle konservatif veya cerrahi tedavi görmemiş, travma öyküsü, gelişim anomalisi olmayan, sistemik olarak sağlıklı ve kemiğe etki eden ilaç kullanmayan, eksik dişi olmayan, yaşları 18-73 arasında değişen toplam 100 kişi onam formunu kabul ettikten sonra hasta grubuna dahil edilmiştir (Gönüllülerin Bilgilendirilmiş Onam Formu – Ek 1). Bu şartları sağlamayan ve onam formunu kabul etmeyen hastalar çalışmaya dahil edilmemiştir.

Çalışmamızda Uluslararası Temporomandibular Rahatsızlıkları Birliği tarafından (International RDC-TMD Consortium) hazırlanan ve temporomandibular eklem disfonksiyonu için araştırma amaçlı tanı ölçütlerini içeren, disfonksiyona yönelik semptomları değerlendiren "Tanı Kriterleri/Temporomandibular Eklem Disfonksiyonu (TK/TMED)" formları kullanılmıştır. Formlardaki "Klinik Semptom Formu" kısmı gözetimimiz dahilinde hasta tarafından doldurulmuştur (Klinik Semptom Formu – Ek 2). Hastanın klinik muayenesi de Çene Yüz Protezi Bilim Dalı uzmanı gözetiminde yapılarak, elde edilen bulgular "Klinik Muayene Formu"na kaydedilmiştir (Klinik Muayene Formu – Ek 3). Klinik muayenede genel olarak, ağız açma ve kapamada mandibulanın hareketi, mandibulanın hareketi esnasında ağrı ve deviasyon olup olmadığı, lateral ve protrüziv hareket miktarı, ağız açıklığı mesafesi ve eklem sesleri değerlendirilmiştir.

Hastalar arasından dental problemlerine yönelik olarak panoramik radyografisine ihtiyaç duyulan ve ortalama olarak hesaplanmış 73 kVp ve 5 mA ışınlama parametrelerine uyan hastalardan Kodak 8000 dijital panoramik röntgen cihazıyla radyografiler çekilmiştir. Işınlama parametrelerine uymayan hastalar ve süperpozisyon nedeniyle eklem yüzeylerinin değerlendirilemediği radyografiler çalışmaya dahil edilmemiştir. Çalışmaya dahil edilen radyografilerde Muir ve Goss skalası baz alınarak radyolojik bulgular değerlendirilmiştir (47).

Kontrol grubu oluşturulurken Ağız, Diş ve Çene Radyolojisi Kliniği'ne muayene olmak için başvuran, sistemik olarak sağlıklı, eksik dişi olmayan ve eklem şikayeti bulunmayan hastalar arasından seçim yapılmıştır. Kontrol grubuna dahil edilen

bireyler, çalışma grubundaki hastalar ile yaş ve cinsiyet açısından birebir eşleştirilerek seçilmiştir. Seçilen hastalar arasından belirlenmiş ışınlama parametrelerine uyan hastalardan panoramik grafiler elde edilmiştir.

3.1. Radyografik Görüntülerin İşlenmesi ve Fraktal Analiz

Fraktal analizde, yapının içerisinde birbirini tekrar eden geometrik desenin karmaşıklığını gösteren bir değer elde edilmektedir. Trabeküler kemik içerisinde de birbirini tekrar eden yapılar olduğundan, temporomandibular eklem rahatsızlığı olan hastalarda mandibular kondilin iç yapısını değerlendirmek için fraktal analiz yöntemi kullanılmıştır. Fraktal analiz için NIH Image yazılımın bir sürümü olan, windows için 32-bit Java içerikli ImageJ v1.48 programı kullanılmıştır. Program internet üzerinden http://imagej.nih.gov/ij/download.html adresinden indirilmiştir.

Program indirildikten sonra panoramik görüntülerin işlenebilmesi için Ağız, Diş ve Çene Radyolojisi Anabilim Dalı'nın veritabanından çalışma grubu hastalarının yüksek çözünürlüklü 'tiff' formatında görüntü biçimleri alınmıştır. Image J v1.48 programı ile, 'tiff' biçimindeki görüntüler açılarak, hastaya ait görüntülerde öncelikle her iki mandibular kondil sınırlarının içerisinde 84x84 piksel boyutlarında kare şekilinde ilgili bölgeler (ROI) seçilmiştir (Şekil 3-1).

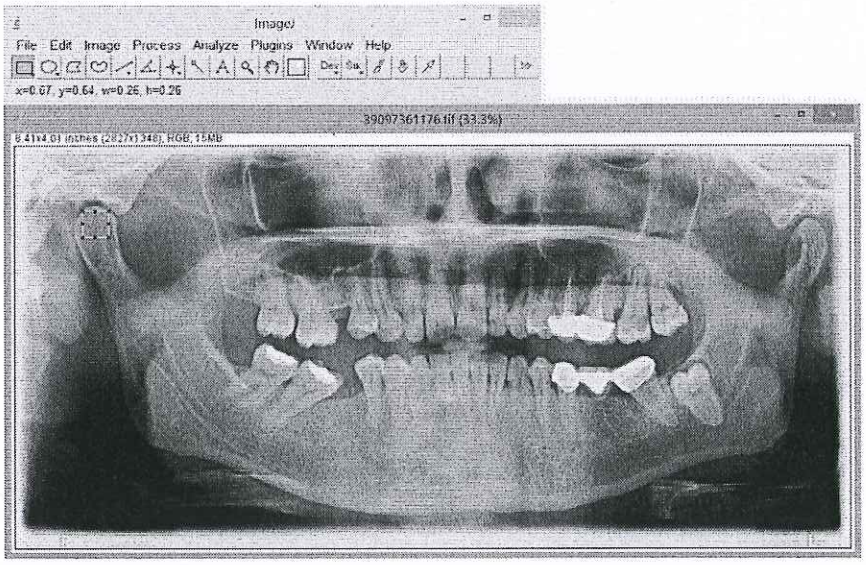

Şekil 3-1: Kare şeklinde ilgili bölge seçimi.

Mandibular kondile ait trabeküler yapının değerlendirilmesi ve fraktal analizi yapılabilmesi için seçilen bölge (ROI) kopyalanmıştır (Şekil 3-2).

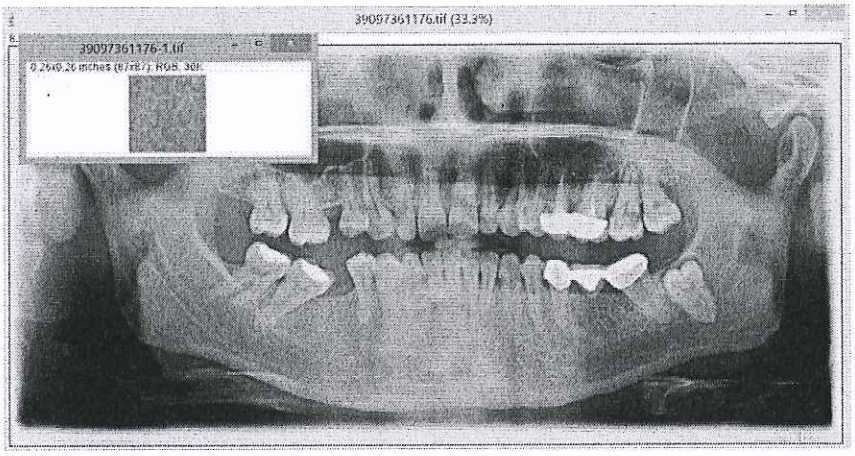

Şekil 3-2: Seçilen bölgenin kopyalanması.

ROI'lerin işlenerek fraktal analize hazır hale getirilmesinde, White ve Rudolph tarafından geliştirilen yöntem kullanılmıştır (Şekil 3-3) (20);



Şekil 3-3: Görüntünün işlenmesi.

a) Bulanıklaştırma, b) Arka plandan çıkarma, c) 128 gir tonu ekleme, d) İki renkli görüntüye çevirme, e) Aşındırma f) Genişletme g) Renkleri tersine çevirme, h) Ana hatları çıkarma.

1-Kare şekilli ilgili bölge (ROI), 'Gaussian Blur' filtresi ile işlenerek, kemiğin üzerini örten yüzeyel yumuşak doku ve kemiğin değişken kalınlığına bağlı oluşan görüntüdeki yüksek ve orta derecedeki parlak bölgeler bulanıklaştırılır. İlgili bölgenin yoğunluğundaki büyük farklılıklar bu şekilde ortaya çıkarılır (Şekil 3-3a).

2-Bulanık görüntü orjinal görüntüden çıkartılarak, her piksel için 128 gri tonu eklenir. Ortalama değeri 128 gri tonu olarak elde edilen görüntüdeki farklı parlaklıktaki alanlar, kemik iliği ile trabeküler yapının ayırt edilmesine yardımcı olur (Şekil 3-3b,c).

3-Daha sonra 'Binary' seçeneği ile görüntü siyah ve beyaz renk olmak üzere, iki renkli görüntüye çevrilerek, kemik iliği ve trabeküler yapının ana hatları ayırt edilebilir hale getirilir (Şekil 3-3d).

4-Görüntüdeki gürültünün azaltılması için önce 'Erode' seçeneği ile aşındırılır, sonra 'Dilate' seçeneği ile mevcut alanlar genişletilerek daha belirgin hale getirilir (Şekil 3-3e,f).

5-Görüntüde 'Invert' seçeneği ile beyaz alanlar siyaha ve siyah alanlar beyaza çevrilerek, trabeküler kemiğin ana hatları ortaya çıkartılır (Şekil 3-3g).

6-'Skeletonize' seçeneği ile trabeküler yapının ana hatları çizgilerle iskeletsel olarak belirlenerek, fraktal analiz için hazır hale getirilir (Şekil 3-3h).

7-'Analyze' seçeneği ile trabeküllerin anahatları için fraktal boyut hesaplanır. 'Fraktal box count' seçeneği ile görüntü, boyutları 2, 3, 4, 6, 8, 12, 16, 32, 64 piksel olan karelere bölünür (Şekil 3-4). Her farklı boyuttaki pikseller için, trabeküllerin bulunduğu kareler ve görüntüdeki toplam kare sayısı hesaplanır. Bu değerlerin, logaritmik ölçekte grafiği çizilir. Grafikteki noktalara, en iyi uyan doğru çizilir. Doğrunun eğimi, yapının karmaşıklık derecesini gösteren fraktal değeri verir (Şekil 3-5).

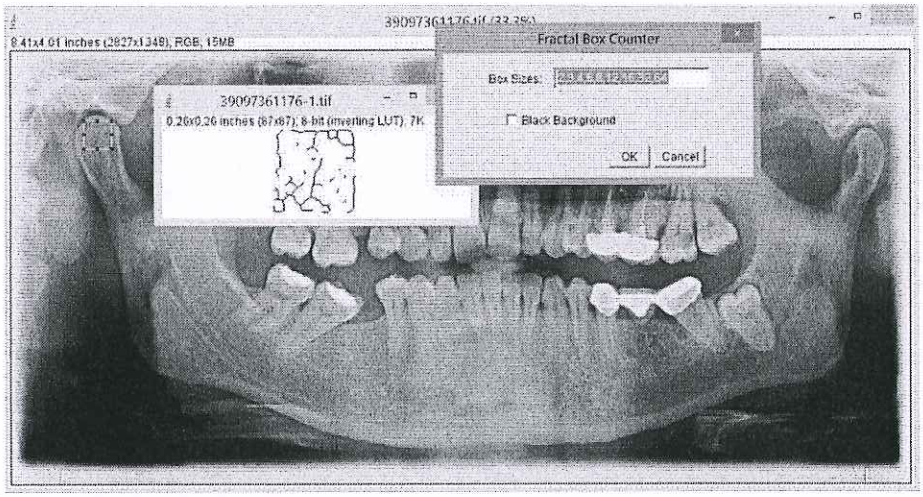

Şekil 3-4: Fraktal analizde kutu sayma algoritması.

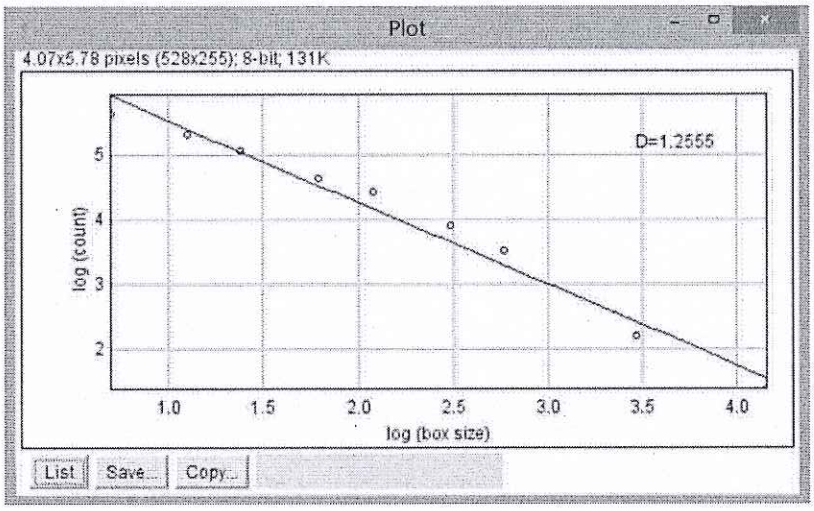

Şekil 3-5: Değerlerin logaritmik ölçekte çizimi.

Doğrunun eğimi fraktal boyutu verir. Fraktal boyut şekilde 'D' değeri ile gösterilmiştir.

Fraktal boyut değerleri, klinik tanı ve radyolojik bulgulara ait değerler birbirleriyle korele edilmiştir.

Bu çalışmada hasta sayısı %95 güven aralığında, %80 güçle 0,0377'lik farkın anlamlı olabilmesi için en az 52 hasta olarak belirlenmiştir. SPSS programı (v21) ile TMED olan hastalar ile sağlıklı bireylerin arasında, mandibular kondil trabekülasyonunda anlamlı fark olup olmadığı, Independent t-test ile değerlendirilmiştir. Aynı programda TMED olan hastaların klinik ve radyolojik bulguları korelasyon testi ile değerlendirilmiştir.

3.2. TK/TMED Formunun Doldurulması ve Klinik Muayene Yönergeleri

3.2.1. Hasta Pozisyonu

- Hasta koltukta dik konumda, kendisinin ve hekimin rahat edebileceği şekilde pozisyonlandırılmıştır.
- Hekim hastanın sağ tarafında, hastanın yüzüne dönük olarak konumlanmıştır. Hekim her iki elini de kullanarak hastanın başını veya mandibulasını sabitlemektedir. Kasların ve diğer yapıların palpasyonu bu şekilde simetrik olarak yapılmıştır.

3.2.2. Klinik Muayenenin Tamamlanması

- Klinik semptom ve muayene formu, hasta reddetmediği ve işbirliği yaptığı takdirde doldurulmuştur. İstenilen herhangi bir hareketi hasta tamamlayamadığında, tamamlanamayan maddenin karşısına "tamamlanamadı" yazılmıştır.
- Hekim klinik muayene sırasında bir bulguyu tutarsız bulduğunda, hasta durumu tam olarak ifade edemediğinde veya muayenenin tekrarlanmasını istediğinde, işlem tekrarlanmıştır.
- Hastanın TME ve kas palpasyonunu güçleştirici boyunluk, peruk ve saç örgüsü gibi fiziksel engelleri olmamasına dikkat edilmiştir.
- Hastada ağrı, ses, kilitlenme gibi bulguların son bir ay içerisindeki varlığı değerlendirilerek form doldurulmuştur.

3.2.3. Benzer Ağrı

- 'Benzer Ağrı' terimi klinikte belirlenen ağrının, hastanın geçmişte olan veya tedavi olmayı istediği ağrılara benzerliğini belirtmektedir. Klinik muayenede amaç, hastanın hissettiği ağrıyı tekrarlayarak hatırlatmaktır (73).
- Hastanın son 1 ay içerisinde hissettiği ağrıya benzer olarak, klinik muayenede palpasyonla belirlenen ağrılar 'Benzer Ağrı' olarak kaydedilmiştir. Palpasyon yöntemiyle, hastaya hatırlatılan ağrının 'Benzer Ağrı' olabilmesi için hastanın son bir ay içerisinde hissettiği ağrılar dikkate alınmıştır. Bir ayın öncesinde hissedilen ağrılar değerlendirmeye alınmamıştır.
- Hastanın son 1 ay içerisinde hissettiği baş ağrısının yeri, ağrının karakterine bakılmaksızın temporal bölgesinde ise, temporal bölge için 'benzer baş ağrısı' işaretlenmiştir.

3.2.4. Yansıyan Ağrı

- 'Yansıyan Ağrı' terimi, palpe edilen kas veya bölgenin sınırları haricinde bir yerde meydana gelen ağrıyı tarif etmektedir. Hasta derin dokulara yansıyan ağrıyı hissettiği yerdeki yüzeyel cildi işaret eder (73).
- 'Benzer Ağrı' ve 'Benzer Baş Ağrısı' cevaplarından bağımsız olarak 'Yansıyan Ağrı' varlığı belirtilmelidir.

3.2.5. TK/TMED Formunun Doldurulması

3.2.5.1. Anatomik Bölgelerin Belirlenmesi

- Hastanın ağrıyan bölge olarak gösterdiği yerin, eklem veya kas olduğu açık olmadığında, mümkün olduğunca az basınçla palpe edilerek anatomik bölge belirlenmiştir. Örneğin; hasta eklemde ağrı olduğunu söylemesine rağmen, klinik muayenede işaret edilen yerin kas olduğuna karar verilmiş ise ağrının yeri eklem değil, kas olarak kaydedilmiştir.
- Yansıyan ağrı varlığında hastadan ağrıyan bölgeyi göstermesi istenip, ona göre değerlendirme yapılmıştır.

3.2.5.2. Ölçümler ve Çene Hareketleri

- Çalışmada elektronik ölçüm yapabilen, ağız içi hassas ölçümlere uygun 10 cm'lik kumpas kullanılmıştır.



Şekil 3-6: Elektronik kumpas.

- Milimetrik ölçümler iki basamaklı olacak şekilde, en yakın tam sayıya yuvarlanarak yazılmıştır. Örneğin; 32,33 mm'lik ağız açıklığı olan bir hastada, 32 mm olarak kayıt edilmiştir.
- Overjet, overbite ve mandibular protrüziv hareketlerde ölçümler, maloklüzyon varlığına göre eksi (-) değer almıştır.
- Ağrı olmadan ağız açıklığı ölçümü dışında yapılan maksimum ağız açıklığının ve yatay hareketlerin ölçümleri, hasta ağrıya tolere edebildiği kadar yapılarak kaydedilmiştir.
- Tüm ölçümler basınç uygulanmadan, çene kasları pasif halde iken kaydedilmiştir. Sadece "Destekli Maksimum Ağız Açıklığı" (Pasif Ağız

Açıklığı) bölümünde alt çene kesici dişlere hafif basınç uygulanarak oluşan ağız açıklığı kaydedilmiştir.

- Maksiller sağ veya sol santral diş referans diş olarak belirlenerek, formda #11 veya #21 olarak işaretlenmiştir.
- Hasta ağzını tam olarak kapattığında, kumpas yardımıyla maksiller santral dişin insizal kenarının mandibular keser dişi insizal kenarından ne kadar örttüğü ölçülerek overbite miktarı olarak kaydedilmiştir. Alt keser dişin vestibül yüzü ile üst santral dişin vestibül yüzü arasındaki mesafe ölçülüp, overjet miktarı olarak kaydedilmiştir. Mandibular orta hat ile maksiller orta hat aynı hizada olmadığında, orta hattaki deviasyon miktarı kaydedilmiştir. Fark 1 mm'den az ise "deviasyon yok" veya "belirlenemedi" olarak işaretlenmiştir.
- Hastadan ağzını yavaş bir şekilde üç defa tam açıp, kapatması istenerek, yalnızca ağız açma sırasında olan hareketi kaydedilmiştir.

  Ağız açılması sırasında deviasyon yok veya 2 mm'den az deviasyon olduğunda ağız açma şekli "deviasyon yok" olarak kaydedilmiştir.

  Ağız açılırken, mandibula bir tarafa doğru 2 mm'den fazla deviasyon gösterdiğinde "düzeltilmiş deviasyon" olarak kaydedilmiştir. Ağız açarken düz, ancak kapatılırken deviasyon gözlendiğinde ağız açıklığı 'deviasyon yok' olarak kaydedilmiştir.

  Ağız yardımsız maksimum açıklığa eriştiğinde mandibular orta hat, bir tarafa 2 mm'den fazla deviasyon gösterdiğinde "tek tarafta sonlanan deviasyon" olarak kaydedilmiştir.
- Çene hareket miktarının ölçümü;

  Dikey hareketlerde ölçümler, overbite miktarına göre, toplam ağız açıklığı değerine eklenerek kaydedilmiştir. Ön açık kapanış varlığında, overbite miktarı önceden eksi değerde yazıldığı için, toplam ağız açıklığı mesafesinden çıkartılmıştır.

  Lateral hareketlerde ölçümler, orta hattaki kayma miktarına göre, yana kaymanın bir tarafına eklenirken diğer tarafından çıkarılarak kaydedilmiştir.

Örneğin; orta hattı sağ tarafa doğru 3 mm kaymış hasta için, sağ lateral hareket değerinden 3 mm çıkartılmış, sol lateral hareket değerine ise 3 mm eklenmiştir.

Lateral hareketlerde 8 mm'den az miktarda hareket, kısıtlanma olarak belirlenmiştir.

Protrüziv hareketlerde ölçümler, overjet miktarına göre, protrüziv hareket mesafesine eklenerek kaydedilmiştir. Mandibular prognati varlığında, overjet miktarı önceden eksi değerde yazıldığı için, toplam protrüzyon mesafesinden çıkartılmıştır. İleri Klas 2 kapanış varlığında, protrüziv harekette mandibular kesici dişler, maksiller kesici dişlerin posteriorunda konumlandığında protrüziv hareket mesafesi eksi değer aldığı için, toplam overjet miktarından çıkartılarak hareket miktarı ölçülmüştür.

- Hastadan ağrı hissetmeksizin, ağzını açabildiği kadar açması istenerek, toplam ağız açıklığı mesafesi ölçülmüştür. Hasta ağzını 30 mm'den az açtığında, emin olmak için işlem tekrarlatılarak, mesafe kaydedilmiştir. Hastadan daha sonra ağrı hissetse bile, ağzı açabildiği kadar açması istenmiştir. Varsa ağrının olduğu bölge ve toplam ağız açıklığı kaydedilmiştir. Destekli ağız açıklığında hekim baş parmağını hastanın üst santrallerin insizal kenarına, işaret parmağını da alt keserlerin insizal kenarına yerleştirerek, hastanın ağzını biraz daha açmak için hafif basınç uygulamıştır. Hastanın hareketi sonlandırmak istediğinde veya harekete direnç gösterdiğinde, bu durum 'Sonlandırıldı: Evet (E)' olarak işaretlenmiştir.

3.2.5.3. **Eklem Sesleri**

- Eklem sesleri hekim işaret parmağı ile hastanın preauriküler bölgede kondilin lateral tarafını palpe edecek şekilde, ağız açma ve kapama sırasında cilt yüzeyine hafif basınç uygulamasıyla belirlenmiştir. Ağız açma ve kapama hareketi, maksimum posterior oklüzal temastan, yardımsız maksimum açıklığa erişene kadar yapılmıştır. Ağız açma ve kapama hareketi üç kez tekrarlatıldığında, üç denemeden birinde eklem sesi duyulursa 'evet' olarak kaydedilmiştir.

- Eklem sesleri, bilateral veya tek taraflı olarak hissedilebilmektedir.

  Klik sesi başlangıcı ve bitişi belli olan, kısa ve sınırlı süreli, genellikle bir 'tık sesi şeklinde duyulan net bir sestir (73). Hasta dişlerini maksimum posterior

oklüzal temas durumundan, maksimum ağız açıklığına getirirken klik sesi duyulduğunda, sesin duyulduğu eklemde 'Açık: Evet (E)' işaretlenmiştir. Hasta dişlerini maksimum açıklıktan maksimum posterior oklüzal temas durumuna getirirken klik sesi duyulduğunda, sesin duyulduğu eklemde 'Kapalı: Evet (E)' işaretlenmiştir.

Krepitasyon, çene hareketi boyunca veya hareketin bir kısmında oluşan, klik sesinden daha uzun süreli duyulan kütürtü, hışırtı sesidir. Kemiğin kemiğe veya taşın taşa sürtme sesine benzemektedir. Klik sesine ek olarak krepitasyon duyulabilir (73). Hasta dişlerini maksimum posterior oklüzal temas durumundan maksimum ağız açıklığına getirirken krepitasyon duyulduğunda, sesin duyulduğu eklemde 'Açık: Evet (E)' işaretlenmiştir. Hasta dişlerini maksimum açıklıktan maksimum posterior oklüzal temas durumuna getirirken krepitasyon duyulduğunda, sesin duyulduğu eklemde 'Kapalı: Evet (E)' işaretlenmiştir.

- Muayene sırasında eklem sesi duyulmadıysa, hastaya ses duyup duymadığı sorulmuştur. Hasta ses duyduğunu belirttiğinde sesin tipi (krepitasyon, klik) belirlenerek, formda 'evet' olarak işaretlenmiştir.

- Hastaya ayrıca eklem sesine ağrının eşlik edip etmediği sorulmuştur. Hasta ağrı ile birlikte eklem sesi duyduğunda, formda ağrının olduğu eklemde 'Ağrı+Klik: Evet (E)' olarak işaretlenmiştir.

- Lateral ve protrüziv hareketlerde hasta dişlerini maksimum posterior oklüzal temas durumundan istenilen yatay hareket sınırına getirirken krepitasyon veya klik sesi duyulduğunda, sesin duyulduğu eklemde 'Açık: Evet (E)' işaretlenmiştir. Hasta dişlerini maksimum yatay hareket sınırından maksimum posterior oklüzal temas durumuna getirirken krepitasyon veya klik sesi duyulduğunda, sesin duyulduğu eklemde 'Kapalı: Evet (E)' işaretlenmiştir.

3.2.5.4. **Eklem Kilitlenmesi**

- Kapalı kilit durumunda hasta ağzını açarken mandibulanın hareketinde kilitlenme gözlenmektedir. Kilitlenme görülen eklemde hareket dururken, diğer eklem harekete devam edeceğinden, çene ucunda etkilenen tarafa doğru deviasyon gözlenmektedir (73). Kilitlenme olan tarafta hasta yardım almadan ağız açmaya devam edebiliyorsa, 'Kilitlenme: Evet (E)' ve 'Redüksiyon/Hasta:

Evet (E)' olarak işaretlenmiştir. Hasta yardım almadan ağzını açamıyorsa, yalnızca hekim müdahalesi ile ağzını açmaya devam edebiliyorsa, 'Kilitlenme: Evet (E)' ve 'Redüksiyon/Uzman: Evet (E)' olarak işaretlenmiştir.

3.2.5.5. **Palpasyonda Kas ve Eklem Ağrısı**

- Palpasyon, bilateral olarak tek parmak yardımıyla, belirlenen anatomik yapıya 1-2 saniye süresince, sabit 0,5-1 kg ağırlıkta yapılmıştır. Yansıyan ağrı varlığında ilgili tarafta palpasyon yaklaşık 5 saniye süresince yapılarak, tek başına değerlendirilmiştir.
- Çiğneme kaslarının ağız dışı ve mandibular kondilin lateral bölgesinin palpasyonu 1 kg ağırlıkta, posterior mandibular ve submandibular bölge, mandibular kondilin lateral kısmı, ağız içinden lateral pterygoid kas ve temporal kasın tendonunun palpasyonu ise 0,5 kg ağırlıkta yapılmıştır.
- Stabiliteyi sağlamak için palpasyon sırasında diğer el ile baş desteklenmiştir.
- Hastanın alt çenesinin istirahat pozisyonunda olması ve dişlerin birbirine temas etmemesi istenerek, kaslar pasif haldeyken palpe edilmiştir. Doğru kasın palpe edildiğinden emin olmak için gerektiğinde hastadan dişlerini sıkması ve serbest bırakması istenmiştir.
- Palpasyon yeri belirlendikten sonra belirlenen kas bölgesinin birden fazla yerine basınç uygulanmıştır.
- Palpasyona başlamadan önce hastaya, "klinik muayene sırasında baş ve çene bölgenizin belirli yerleri üzerinde basınç uygularken, sizin ağrı hissedip hissetmediğinizi, bu hissedilen ağrının, daha önce hissettiğiniz ağrılara benzer olup olmadığını ve basınç uyguladığım yer dışında bir yerde ağrı hissedip hissetmediğinizi belirlemek istiyorum" denilmiştir.

  Temporal Kas (arka bölge): Kulağın en üst sınırından yukarı doğru temporal kasın posterior lifleri palpe edilmiştir.

  Temporal Kas (orta bölge): Kulağın ön sınırından temporal kemiğin zigomatik çıkıntısının yukarısında temporal kasın orta lifleri palpe edilmiştir.

  Temporal Kas (ön bölge): Pterion noktasından temporal kemiğin zigomatik çıkıntısının üzerine doğru temporal kasın ön lifleri palpe edilmiştir.

Masseter Kas (orjin): Masseter kasın orjin aldığı yer, zigomatik arkın hemen altındaki alan alan posteriordan anteriora doğru palpe edilmiştir.

Masseter Kas (gövde): Zigomatik çıkıntının altından ve mandibulanın alt sınırına kadar olan bölge palpe edilmiştir.

Masseter Kas (yapışma): Mandibulanın alt sınırının hemen üzerindeki alan posteriordan anteriora doğru palpe edilmiştir.

TME, Lateral bölge: İşaret parmağı kulak tragusunun önüne ve hastanın temporomandibular ekleminin üzerine yerleştirilmiştir. Hastadan ağzını açması istenmiş ve kondilin lateral bölgesinin artiküler eminens üzerinde öne doğru kaydığı hissedilerek palpasyon yapılmıştır.

TME, Lateral bölge çevresi: Hastanın ağzı hafif aralık şekilde kalarak, kondilin lateral kutbu belirlenmiştir. Gerekirse hastadan çenesini hafif protrüziv pozisyona getirmesi istenmiş olup, lateral kutup ile temas kaybedilmeden lateral kutbun çevresi palpe edilmiştir.

Posterior mandibular bölge: Sternokleidomastoid kasın yapışma yeri ile alt çenenin arka kenarı arasındaki bölge belirlenerek, mediale ve yukarıya doğru palpe edilmiştir.

Submandibular bölge: Mandibula köşesinin 2 cm önünde mediale doğru bir bölge belirlenip palpasyon yapılmıştır.

Lateral pterygoid kas: Hastadan ağzını açması ve muayene edilecek tarafa doğru çenesini hareket ettirmesi istenmiştir. İşaret parmağı maksiller molar dişlerin bulunduğu alveolar kemiğin bukkal tarafına yerleştirilerek, geriye, içe ve yukarı doğru palpe edilmiştir. Lateral pterygoid kasın oldukça zor bir muayenesi vardır.

Temporal kasın tendonu: İşaret parmağı ağız içinden koronoid çıkıntıya doğru laterale döndürülerek, koronoid çıkıntının en üst kısmı palpe edilmiştir.

3.2.5.6. **TK/TMED ile Klinik Tanının Konması**

Hastaların TMED'u olup olmadığı TK/TMED'ye uygun olarak doldurulan klinik semptom ve muayene formlarından elde edilen bilgiler referans alınan yönergeler yardımıyla belirlenmiştir. Klinik tanı konması sırasında kullanılan formlar ve algoritmalar ekte sunulmuştur (Temporomandibular Eklem Disfonksiyonunda Tanı

Kriterleri (TK/TMED) Ağrının Eşlik Ettiği TMED ve Baş Ağrısı - Ek 4, Temporomandibular Eklem Disfonksiyonunda Tanı Kriterleri (TK/TMED) Eklem İçi Düzensizlik ve Dejeneratif Eklem Hastalığı – Ek 5).

3.3. Radyolojik Muayene

Radyolojik muayenede, panoramik grafiler üzerinden TME dejenerasyon bulgularının değerlendirilmesi ve derecelendirilmesinde Muir ve Goss tarafından geliştirilmiş skala baz alınmıştır (47).

Skalaya göre panoramik grafi üzerinde izlenebilen TME yüzeylerindeki dejeneratif değişiklikler 6 başlık altında toplanarak, 3 farklı derecelendirme ile değerlendirilmiştir. Belirgin dejenerasyon izlenmeyen sağlıklı eklem yüzeylerine ait değerler "0 (sıfır)" olarak kaydedilmiştir (Şekil 3-7).

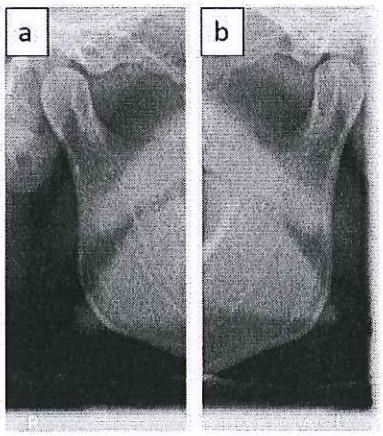

Şekil 3-7: Dejeneratif değişikliklerin izlenmediği a) sağ ve b) sol eklem.

Dejeneratif değişikliklerin derecelendirmesi şu şekilde yapılmıştır:

0- İzlenen belirgin bir dejenerasyon yok

1- Hafif şiddette dejenerasyon izlenmektedir.

2- Şiddetli dejenerasyon izlenmektedir.

Grafilerde izlenen dejeneratif değişiklikler:

Osteofit: Eklem yüzeyinde, dejeneratif eklem hastalığının geç döneminde oluşan gaga şeklinde, lokalize kemik çıkıntılarıdır. Eklem yüzeyinin genişlemesini sağlayarak, maruz kalınan kuvvetlerin daha yüksek oranda karşılanmasını

sağlamaktadır. Osteofit görülen bölgelerde, yeni kemik ve kıkırdak yapımı görülmektedir (Şekil 3-8).

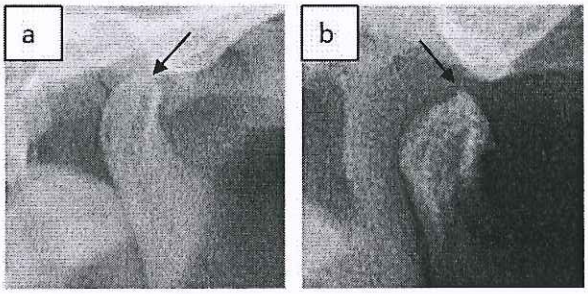

Şekil 3-8: Osteofitik değişiklikler.

a) hafif şiddette osteofitik değişiklik, b) şiddetli osteofitik değişiklik.

Erozyon: Eklem yüzeyinde, dejeneratif eklem hastalığının erken döneminde oluşan kortikal kemikte lokalize veya subkondral kemiğe uzanan, kemik yoğunluğunun azalmasıdır (Şekil 3-9).

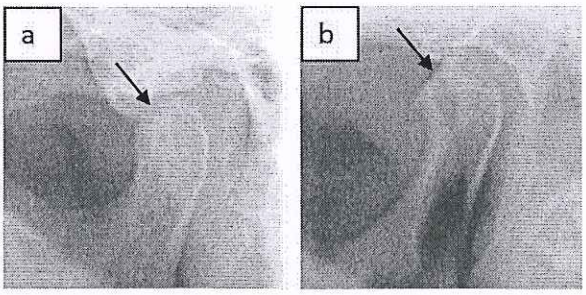

Şekil 3-9: Eroziv değişiklikler.

a) hafif şiddette eroziv değişiklik, b) şiddetli eroziv değişiklik.

Düzleşme: Eklem yüzeyindeki konkavitenin veya konveksitenin kaybolup, yüzey düzleşmesidir (Şekil 3-10).

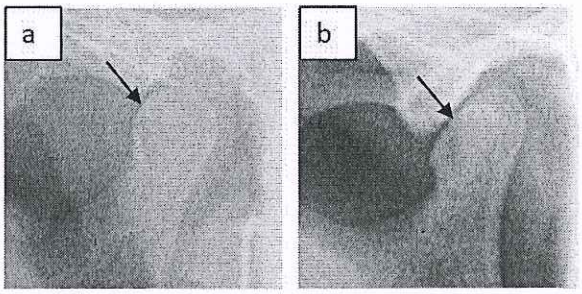

Şekil 3-10: Eklem yüzeylerinde düzleşme.

a) hafif şiddette düzleşme, b) şiddetli düzleşme.

Skleroz: Eklem yüzeyindeki kortikal kemikte oluşan kalınlaşmadır (Şekil 3-11).

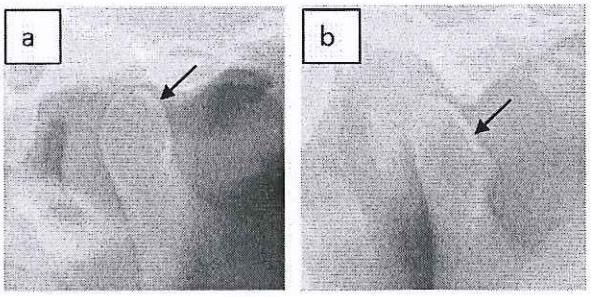

Şekil 3-11: Sklerotik değişiklik.

a) hafif şiddette sklerotik değişiklik, b) şiddetli sklerotik değişiklik.

Konkavite: Eklem yüzeyinde meydana gelen çöküntüdür (Şekil 3-12).

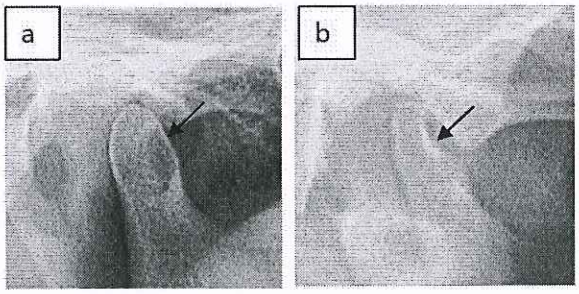

Şekil 3-12: Eklem yüzeylerinde konkavite.

a) hafif şiddette konkavite, b) şiddetli konkavite.

Subkortikal kist: Eklem yüzeyinde kortikal kemik yakınında veya trabeküler kemik içerisinde meydana gelen sınırı belirgin, yuvarlak şekilli radyolusent alandır (Şekil 3-13).

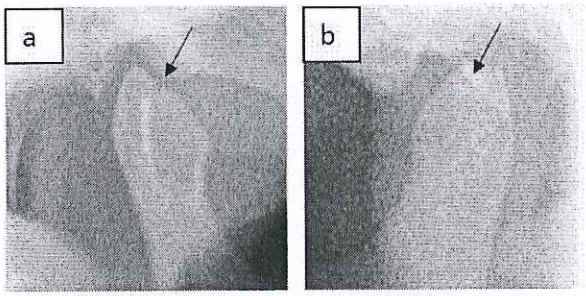

Şekil 3-13: Eklem yüzeylerinde görülen subkortikal kistler ok ile gösterilmiştir.

a) sağ eklem, b) sol eklem.

4. BULGULAR

Tez çalışması Şubat-Mayıs 2015 tarih aralığında, yaşları 18 ile 73 arasında değişen, 69'u (%69) kadın ve 31'i (%31) erkek olmak üzere, anamnez ve klinik muayene ile TMED tanısı konulan toplam 100 kişi üzerinde yapılmıştır. Cinsiyet ve yaş eşleştirmesi yapılarak, kliniğimize başvuran hastalar arasından TME'e yönelik bir şikayeti olmayan hastalar da kontrol grubunu oluşturmuştur.

Yaş ortalaması 31,52 olan hasta ve kontrol grubunun çoğunluğunu kadın hastalar oluşturmaktadır (Tablo 4-1).

Tablo 4-1: Hasta grubunda cinsiyet dağılımı.

	Hasta Sayısı	Yüzde
Kadın	31	31
Erkek	69	69
Toplam	100	100

Hasta grubuna ait panoramik grafilerde 200 eklemin 175'inde düzleşme (%87,5), 71'inde erozyon (%35,5), 55'inde skleroz (%27,5), 40'ında konkavite (%20), 14'ünde osteofit (%7) ve yalnızca 2 tanesinde subkortikal kist oluşumu (%1) izlenmiştir. Kontrol grubuna ait panoramik grafilerde ise 200 eklemin 133'ünde düzleşme (%66,5), 25'inde skleroz (%12,5), 11'de konkavite (%5,5), 7'sinde erozyon (%3,5), 6'sında osteofit (%3) ve yalnızca 2 tanesinde subkortikal kist oluşumu (%2) izlenmiştir (Tablo 4-2).

Hasta ve kontrol grubu arasında radyolojik bulguların görülme şiddeti Independent t-test ile değerlendirildiğinde, hasta grubunun ortalamasının daha yüksek olduğu görülmüştür. Radyolojik bulguların tamamı Muir ve Goss derecelendirmesi ile değerlendirilerek, hasta grubunda dejeneratif değişikliklerin şiddetinin ortalaması 5,04, kontrol grubunun ortalaması 1,87 olarak bulunmuştur. Görülen bu fark istatistiksel olarak anlamlıdır ($p<0,001$) (Tablo 4-2).

TMED olan hasta grubundaki radyolojik bulguların görülme sıklığı ve şiddeti, sağ ve sol eklem ayırmaksızın, kontrol grubu ile karşılaştırıldığında, iki grup arasında, hasta grubunun lehine istatistiksel olarak anlamlı fark bulunmuştur ($p<0,001$). Her bir radyolojik bulgunun, hasta ve kontrol grubu arasındaki görülme sıklığı ve şiddeti Independent t-test ile değerlendirildiğinde, hasta grubunda daha sık ve daha yüksek

şiddette radyolojik bulguların ortaya çıktığı görülmüştür. İki grup arasında osteofitik değişiklik ve subkortikal kist oluşumu dışındaki radyolojik bulguların görülmesinde istatistiksel olarak anlamlı fark olduğu bulunmuştur (p<0,001) (Tablo 4-2).

Tablo 4-2: Hasta ve kontrol grubu arasında radyolojik bulguların görülme sıklığı ve şiddetindeki farklılıklar.

		Hasta Sayısı	Ortalama	p değeri*
Osteofit	Hasta	14	0,18	0,090
	Kontrol	6	0,07	
Erozyon	Hasta	71	0,8	<0,001
	Kontrol	7	0,07	
Düzleşme	Hasta	175	2,79	<0,001
	Kontrol	133	1,34	
Skleroz	Hasta	55	0,74	<0,001
	Kontrol	25	0,25	
Konkavite	Hasta	40	0,51	<0,001
	Kontrol	11	0,12	
Subkortikal Kist	Hasta	2	0,02	1,000
	Kontrol	2	0,02	
Muir Goss (Toplam)	Hasta	100	5,04	<0,001
	Kontrol	100	1,87	

*Independent t-test

TMED olan hastalar ve sağlıklı grup arasında, mandibular kondilin trabeküler iç yapısına ait fraktal boyut değerleri Independent t-test ile karşılaştırıldığında, hasta grubunun ortalaması 2,45 , kontrol grubunun ortalaması ise 2,51 olarak bulunmuştur. İki grup arasındaki bu fark istatistiksel olarak anlamlıdır (p=0,001) (Tablo 4-3).

Tablo 4-3: Fraktal boyut değerleri.

		Hasta Sayısı	Ortalama	Std. Sapma	p değeri*
Fraktal Boyut	Hasta	100	2,45	0,013	p=0,001
	Kontrol	100	2,51	0,012	

*Independent t-test

Hasta grubu içerisinde eklemlerde dejenerasyon miktarı ile fraktal boyut değerleri arasındaki değişim Anova testi ile değerlendirildiğinde, eklemlerde dejenerasyon miktarı arttıkça fraktal boyut değerlerinin düzensiz olarak azaldığı görülmüş, ancak sağ eklemlerde istatistiksel anlamlı fark bulunmamıştır (p=0,073) (Tablo 4-4). Sol eklemler arasında ise dejenerasyon miktarı ve fraktal boyut değerleri arasında istatistiksel olarak anlamlı fark bulunmuştur (p=0,001) (Tablo 4-4). Sol eklemler için bulunan anlamlı farkın, radyolojik bulguların Muir Goss

derecelendirmesine göre toplamı 6 olan eklemlere ait fraktal boyutun, genel ortalamayı düşürmesinden kaynaklandığı düşünülmektedir.

Tablo 4-4: Eklem yüzeylerinde dejenerasyona bağlı olarak fraktal boyut değerlerindeki değişim.

SAĞ EKLEM				SOL EKLEM			
Muir Goss (Toplam)	Fraktal Boyut	Hasta Sayısı	P değeri*	Muir Goss (Toplam)	Fraktal Boyut	Hasta Sayısı	P değeri*
0	1,27	9	p=0,073	0	1,28	8	p=0,001
1	1,25	20		1	1,23	22	
2	1,26	17		2	1,21	23	
3	1,21	25		3	1,23	26	
4	1,19	18		4	1,17	11	
5	1,22	9		5	1,26	6	
6	-	1		6	1,12	4	
8	-	1					

*Anova testi

Kontrol grubu içerisinde yaşa bağlı olarak fraktal boyut değerler, Independent t-test ile değerlendirildiğinde yaş ve fraktal boyut değerleri arasında arasında istatistiksel anlamlı fark bulunmamıştır (p=0,189). Cinsiyete bağlı olarak fraktal boyut değerleri arasındaki farka bakıldığında erkeklerin fraktal boyut ortalamasının 2,54, kadınların ise 2,49 olduğu bulunmuş olup, istatistiksel anlamlı fark olmadığı görülmüştür (p=0,057) (Tablo 4-5).

Tablo 4-5: Cinsiyete göre fraktal boyut değerlerindeki değişim.

	Grup	Hasta Sayısı	Ortalama	Std. Sapma	p değeri*
Cinsiyet	Kadın	31	2,49	0,117	p=0,057
	Erkek	69	2,54	0,106	

*Independent t-test

Hasta grubu içerisinde erozyon izlenen eklemlerin fraktal boyutlarının ortalaması ile hasta grubuna ait fraktal boyut değerlerinin ortalaması Anova testi ile karşılaştırıldığında, erozyon izlenen eklemlere ait fraktal boyut değerlerinin daha düşük olduğu görülmüş olup, sol eklemlere ait değerlerde istatistiksel olarak anlamlı fark olduğu bulunmuştur (p=0,045) (Tablo 4-6).

Tablo 4-6: Erozyon izlenen eklemlerde fraktal boyuttaki değişim.

SAĞ EKLEM				SOL EKLEM			
Muir Goss	Fraktal Boyut	Hasta Sayısı	P değeri*	Muir Goss	Fraktal Boyut	Hasta Sayısı	P değeri*
0	1,23	64	p=0,842	0	1,22	65	p=0,043
1	1,22	30		1	1,23	32	
2	1,25	6		2	1,12	3	

*Anova testi

Hasta grubu içerisinde skleroz izlenen eklemlerin fraktal boyutlarının ortalaması ile hasta grubuna ait fraktal boyut değerlerinin ortalaması Anova testi ile karşılaştırıldığında, skleroz izlenen eklemlere ait fraktal boyut değerlerinin daha düşük olduğu görülmüş olup, sol eklemlere ait değerlerde istatistiksel olarak anlamlı fark olduğu görülmüştür (p=0,043) (Tablo 4-7).

Tablo 4-7: Skleroz izlenen eklemlerde fraktal boyuttaki değişim.

SAĞ EKLEM				SOL EKLEM			
Muir Goss	Fraktal Boyut	Hasta Sayısı	P değeri*	Muir Goss	Fraktal Boyut	Hasta Sayısı	P değeri*
0	1,24	68	p=0,082	0	1,23	77	p=0,045
1	1,2	22		1	1,19	14	
2	1,21	10		2	1,19	9	

*Anova testi

Hastaların semptom formlarından alınan bilgiler doğrultusunda, semptomların varlık süresi ile radyolojik bulgular karşılaştırıldığında, semptomların mevcut olduğu zaman ile radyolojik bulgular arasında herhangi bir ilişki olmadığı bulunmuştur (p=0,849).

Hasta grubunda, semptom ve klinik muayene formundan elde edilen bilgiler doğrultusunda konulan klinik tanılar ile fraktal boyut ortalamaları Independent t-test ile değerlendirildiğinde, fraktal boyutun dejeneratif eklem hastalığı olan bireylerde genel ortalamaya göre düşük olduğu, ancak istatistiksel anlamlı fark yaratmadığı görülmüştür (p=0,852, p=0,165). Sol eklemlerde görülen dejeneratif eklem hastalığının fraktal boyut ortalamasının, sol eklemlere ait klinik tanılar arasında en düşük ortalamaya sahip olduğu görülmektedir. Hasta grubu içerisinde sol eklemlerde klinik olarak sağlıklı olduğu belirlenen eklemlerin daha yüksek fraktal boyuta sahip olması gerektiği

düşüncesi bulgular ile desteklenmemiştir. Sağ eklemlere ait klinik tanılar ve fraktal boyut ortalamaları değerlendirildiğinde, sağlıklı eklemlerin fraktal boyut ortalamasının genel tanılara oranla ikinci en yüksek sırada olduğu gösterilmiştir. İlk sırada ise dislokasyon tanılı eklemler yer almaktadır (Tablo 4-8).

Hasta grubu içerisinde klinik tanı olarak en sık konulan tanılar sırasıyla 73 eklem ile redüksiyonlu disk deplasmanı, 48 eklem ile redüksiyonsuz disk deplasmanı, 7 dejeneratif eklem hastalığı ve dislokasyondur (Tablo 4-8).

Tablo 4-8: Klinik tanılar ile eşleştirilmiş fraktal boyut ortalamaları.

	SAĞ EKLEM		SOL EKLEM	
	Hasta Sayısı	Fraktal Boyut	Hasta Sayısı	Fraktal Boyut
Sağlıklı (normal)	31	1,241	39	1,215
Dislokasyon	2	1,304	2	1,207
Redüksiyonlu Disk Deplasmanı	39	1,218	34	1,223
Kesintili Kilitlenme ile seyreden RluDD(1)	18	1,212	9	1,21
Redüksiyonsuz Disk Deplasmanı	24	1,228	24	1,233
Normal Ağız Açıklığı ile seyreden RsuzDD(2)	12	1,205	11	1,232
Sınırlı Ağız Açıklığı ile seyreden RsuzDD(2)	12	1,253	13	1,234
Dejeneratif Eklem Hastalığı	4	1,222	3	1,215

(1)Redüksiyonlu disk deplasmanı
(2)Redüksiyonsuz disk deplasmanı

Redüksiyonsuz disk deplasmanı tanısı konulan eklemlere ait fraktal boyut değerleri ile redüksiyonlu disk deplasmanı tanısı konulan eklemlere ait fraktal boyut değerleri Independent t-test ile karşılaştırıldığında, her iki taraf için de anlamlı bir fark elde edilmemiştir (sağ p=0,639, sol p=0,63).

Klinik olarak redüksiyonsuz disk deplasmanı konulan 48 eklemde en sık olarak gözlemlenen radyolojik bulgu düzleşmedir.

Klinik olarak sağ eklemine dejeneratif eklem hastalığı konmuş 4 kişide, Muir Goss derecelendirmesine göre ortalama 3,5 şiddetinde radyolojik bulgu görülürken, dejeneratif eklem hastalığı tanısı konmamış 96 kişide sağ eklemlerde ortalama 2,56 şiddetinde radyolojik bulgu görülmektedir. Klinik olarak sol eklemine dejeneratif eklem hastalığı tanısı konmuş 3 kişide, ortalama 2,46 şiddetinde radyolojik bulgu görülürken, dejeneratif eklem hastalığı tanısı konmamış 97 kişide sağ eklemlerde ortalama 2,33 şiddetinde radyolojik bulgu görülmektedir. Bu bulgular ışığında dejeneratif eklem hastalığı ile radyolojik bulguların görülme şiddeti arasında korelasyon olduğunu söyleyebiliriz.

TME bölgesine yönelik ağrı şikayeti olan hastalarda, en sık olarak gözlenen klinik tanı redüksiyonlu (sağ eklem: 21, sol eklem: 20) ve redüksiyonsuz disk deplasmanıdır (sağ eklem: 20, sol eklem 20). Ağrı şikayeti olan hastalarda izlenen radyolojik bulgular en şiddetli olarak sağ eklemlerde redüksiyonsuz disk deplasmanına bağlı olarak gelişirken, sol eklemlerde ise dejeneratif eklem hastalığına bağlı olarak geliştiği izlenmiştir (Tablo 4-9).

Tablo 4-9: Ağrı şikayeti olan hastalarda klinik tanıların dağılımı ve radyolojik bulguların şiddetinin ortalamaları.

	SAĞ EKLEM		SOL EKLEM	
	Hasta Sayısı	**Muir Goss Ortalaması**	**Hasta Sayısı**	**Muir Goss Ortalaması**
Sağlıklı	16	2,38	19	2,32
Dislokasyon	1	2	1	2
Redüksiyonlu Disk Deplasmanı	21	2,6	20	2,25
Redüksiyonsuz Disk Deplasmanı	20	2,8	20	3,05
Dejeneratif Eklem Hastalığı	3	2,33	3	3,5

5. TARTIŞMA

Fraktaller, farklı ölçeklerden izlendiğinde, birebir olmasa bile birbirine benzeme özelliği gösteren, klasik geometrik şekillerle ifade edilemeyen, karmaşık geometrik şekillerdir (1,2). Matematiksel fraktaller, her yönden bakıldığında birbirine benzeyen, izotropik geometrik şekillerdir. Akciğerlerde pulmoner dallanma, kalp atımı, trabeküler kemik gibi biyolojik ve doğal fraktallerin birbirine benzeme özellikleri klasik fraktallerden farklıdır. Trabeküler kemiğin, biyomekanik özelliği ve mimarisi farklı yönlerden bakıldığında, farklı özellik gösteren anizotropik yapıya sahiptir (5). Fraktal analiz, şekillerin veya yapıların karmaşıklık derecesini gösteren bir metod olup, derecesi sayısal olarak fraktal boyut değeri ile belirtilir (1,11,12). Literatürde fraktal boyut değeri arttıkça, yapının karmaşıklığının artmakta olduğu, düşük fraktal boyut değerlerinin ise daha basit bir yapı ile ilişkilendirildiği ifade edilmiştir (2,7,16,20).

Son yıllarda fraktal analiz yönteminin tıp alanında kullanılmaya başlanması ve radyografiler üzerinde potansiyel anomalilerin ve mevcut hastalığın şiddetinin teşhisinde kullanımının artması nedeniyle, TMED hastaları üzerinde mandibular kondilin trabeküler iç yapısını inceleyen bu tez çalışması planlanmıştır. Literatürde TME'de mandibular kondilin trabeküler yapısını panoramik grafiler üzerinde fraktal analiz ile incelendiği bir çalışma bulunmadığı için yapılan bu çalışma ile literatüre katkı sağlanarak, yapılacak diğer çalışmalara baz teşkil etmesi amaçlanmıştır. Ancak daha önce yapılan bir poster çalışmasında, TMED hastalarından alınan DVT görüntüleri üzerinde mandibular kondilin trabeküler yapısındaki porozite alanının fraktal analiz ile incelendiği bir çalışma yapılmış bulunmaktadır (89). Fraktal analizin gerek kullanımındaki kolaylık, gerekse literatürde bu yöntem kullanılarak yapılan çok sayıda çalışma olmasından dolayı bu tez çalışmasında fraktal analiz yöntemi kullanılmıştır. Fraktal analizde, fraktal boyut değerlerinin elde edilmesinde farklı metodlar olup, bizim çalışmamızda literatürde en çok kullanılan kutu sayma yöntemi ile mandibular kondilin trabeküler iç yapısı değerlendirilmiştir (1,3,7,11,12,14,15,17).

Diş hekimliği alanında yapılan çalışmalarda kemik mimarisi, kalitesi ve iyileşmesi fraktal analiz yöntemi ile değerlendirilmiştir. Wilding ve arkadaşlarının implant cerrahisinden sonra implant çevresindeki trabeküler kemiği fraktal analiz ile değerlendirdiği çalışmada, ilk iki yıl içerisinde kemikte iyileşme ile birlikte fraktal

boyutta artış olduğunu belirtmişlerdir. Cerrahiden sonraki 3 ve 8 yıllar arasında implant boynunu çevreleyen trabeküler kemikte kayıp ve fraktal boyutta düşüş olduğunu bulmuşlardır (26). Cerrahi alanında yapılan başka bir çalışmada, ortognatik cerrahiyi takiben osteotomi yapılan bölgelerden alınan radyografilerde fraktal boyutta izlenen artışın, kemik yapımının olduğunu ve kemik mimarisinin karmaşıklaştığını gösterilmiştir (6). Endodonti alanında Chen ve arkadaşlarının apikal lezyonlu dişlerde kök kanal tedavisini takiben yaptıkları bir çalışmada, endodontik tedavinin başarısını fraktal analiz yöntemi ile incelemişlerdir. Çalışmaya göre, endodontik tedavi sonrasında dişlerin apeksleri hizasında fraktal boyut değerlerinde artış olduğu ve iyileşmenin görüldüğü belirtilmiştir (36). Dental radyografiler üzerinde osteoporoz tayininin yapıldığı çalışmalarda, kemik yoğunluğu ve fraktal boyut arasında ilişki olduğu gösterilmiştir (38). Osteoporoz hasta grubu ile sağlıklı grup arasında panoramik grafiler üzerinde mandibular alveol kemiğe ait fraktal boyut ölçümlerini değerlendirdiği bir çalışmada, osteoporoz hastalarının fraktal boyut ölçümlerinin, sağlıklı gruba oranla daha düşük olduğu belirtilmiştir. Osteoporoz hastalarında kemik yapısının daha boşluklu bir yapıya sahip olması nedeniyle trabeküler kemiğin fraktal boyutu daha düşük olduğu gösterilmiştir (7,20). Ergün ve arkadaşları, paratiroid adenomuna bağlı hiperparatiroidinin mandibular alveolar kemik üzerindeki etkisini fraktal analiz ile incelemişlerdir. Hastalığın ilerleyen döneminden paratiroidektomi ameliyatına kadar olan dönemde, kemikte meydana gelen demineralizasyon ile fraktal boyut değerlerinde düşüş olduğu gözlenirken, ameliyatı takiben 2 yıl içerisinde kemikte remineralizasyon ile fraktal boyut değerlerinde artış olduğu gösterilmiştir (8). Torres ve arkadaşlarının bifosfonata bağlı osteonekroz gelişen hastaların alınan DVT görüntüleri üzerinde trabeküler kemiği fraktal analiz ile değerlendirdiği çalışmada, alveolar kemiğe yakın olarak seçilen ROI'lerde izlenen artmış skleroza bağlı olarak fraktal boyutun artmış olduğu görülmüştür (90).

Morinushi ve arkadaşlarının TMED olan hastalarda çene hareketlerini fraktal analiz ile değerlendirdiği bir çalışmada, artralji ve miyaljisi olan hastaların sagital düzlemdeki çene hareketlerinde fraktal boyutun arttığını yani çene hareketlerinin karmaşıklaştığını belirtmişlerdir. Çene hareketlerinde kısıtlanmaya neden olan ağrı ve redüksiyonsuz disk deplasmanı varlığında ise, frontal düzlemde çene hareketlerinin fraktal boyutunda azalma olduğunu yani çiğneme hareketlerinde karmaşıklığın azaldığını belirtmişlerdir (19).

Bir çok çalışmada, mevcut TMED olan hastaların klinik tanılarının belirlenmesinde standardizasyon sağlanması amacıyla TK/TMED formu kullanılmaktadır (46,73-76). TK/TMED formu ve yönergeleri ile konulan klinik tanıların güvenilirliğinin değerlendirildiği bir çalışmada, klinik tanılar ağrının değerlendirildiği grup 1 tanılar, eklem içi düzensizliğin değerlendirildiği grup 2 tanılar ve osteoartrozun değerlendirildiği grup 3 tanılar olarak sınıflandırıldığında, sınıf içi korelasyon kat sayısının 0,54 - 0,75 olduğu görülmüş ve güvenilirliğin iyi olduğu bulunmuştur (91). Öte yandan, Galharado ve arkadaşları tarafında TK/TMED'e göre değerlendiren 67 hastanın %66'sına doğru tanı konmuş olup, formun hassasiyeti %83, spesifitesi %53 olarak belirlenmiştir. Öte yandan elde edilen yanlış pozitif sonuçların TMED tanısı konulmasında kısıtlılıklar oluşturduğu ve sağlıklı kişilere gereksiz tedaviler yapılmasına neden olabileceği belirtilmiştir (92). Bizim çalışmamızda da TK/TMED formunun yönergeleri takip edilerek, ön klinik tanılar konmuştur.

Bu çalışmada TME'ye yönelik şikayeti bulunan, daha önce TMED nedeniyle konservatif veya cerrahi tedavi görmemiş, travma öyküsü, gelişim anomalisi olmayan, sistemik olarak sağlıklı ve kemiğe etki eden ilaç kullanmayan, dişleri tam olan toplam 100 kişi hasta grubuna dahil edilmiştir. 100 kişilik hasta grubu içerisinde yaşları 18-73 arasında değişen 69'u kadın, 31'i erkek hasta yer almaktadır. Çalışma grubunda cinsiyet ve yaş bakımından eşleştirilen 100 kişi de kontrol grubunda yer alarak değerlendirmeye alınmıştır.

Bir çok TMED araştırmasında klinik semptomların 20-40 yaşlar arasında arttığı ve kadınlarda erkeklerden daha yüksek oranda görüldüğü belirtilmiştir (4,49,93-95). Shetty ve arkadaşlarının araştırmasına göre TME'de osseöz değişikliklerin kadınlarda (%67,75) erkeklere (%32,25) oranla daha sık görüldüğü belirtilmiştir (96). Ozan ve arkadaşlarının çalışmasında ağız açmada zorluk ve ağrı, fonksiyon esnasında klik sesi ve kulak önünde ağrı varlığının en sık görülen semptomlar olduğu belirtilmiş olup, baş ağrısının daha az görüldüğü bildirilmiştir (93). Semptomların, kadınlarda daha fazla görülmesinin sebebi olarak, östrojen ve prolaktin gibi hormonlar nedeniyle artiküler kıkırdak ve kemikte yıkım ile immunulojik cevap oluşması ile birlikte ağrıya hassasiyetin daha fazla ve toleransın düşük olması gösterilmektedir (4,74,93). Bizim çalışmamızda da literatüre uyumlu olarak, hasta grubunun yaş ortalamasının 31,52 olduğu ve TMED semptomlarının kadınlarda erkeklere oranla yaklaşık iki kat daha fazla görüldüğü izlenmiştir.

Femur başından alınan anteroposterior grafi üzerinden fraktal analiz yöntemiyle trabeküler kemik mimarisinin değerlendirildiği bir çalışmada, radyasyon dozu ve 20 dereceye kadar olan projeksiyon açısındaki değişimlerin, fraktal boyutta anlamlı fark yaratmadığı gösterilmiştir (31). Periapikal grafiler üzerinde yapılan bir çalışmada ise fraktal analiz ile elde edilen fraktal boyut değerlerinin radyasyon dozu, -10 ile +30 derece arasındaki projeksiyon açısından ve incelenecek bölge seçiminden (region of interest:ROI) etkilenmediği belirtilmiştir (17). Ancak literatürde yapılan diğer çalışmalarda ise fraktal boyutun ROI'ya ait parametrelerden, boyut, şekil ve yerleştirildiği bölgeden etkilendiği de gösterilmiştir (32-34). Görüntü analizinde kullanılacak bölge seçiminde çizgisel ROI kullanımının trabeküler yapının karakterize edilmesinde yetersiz kaldığı gösterilmiştir (24). Fraktal boyutun radyasyon dozundan etkilenmediği bildirilmiş olsa da, Jolley ve arkadaşlarının çalışmasında periapikal grafilerde kVp değeri, ekspojur zamanı ve projeksiyon açısındaki minimal değişikliklerin, fraktal boyut değerlerini etkileyebileceği belirtilmiştir (27). Fraktal boyut değerlerinin projeksiyon açısından etkilenmemesi ancak radyasyon dozu ve ROI boyutu gibi değişkenlerden etkilenmesi nedeniyle bizim çalışmamız bu veriler dikkate alınarak planlanmıştır. Çalışmamızda ortalama olarak belirlenen 73 kVp ve 5 mA değerleriyle çekilen panoramik grafiler üzerinden, mandibular kondil başı sınırlarından taşmayacak şekilde, kondilin boyut ve şekline uygun olarak 25x25 mm'lik (84x84 piksel) sabit boyutta kare şeklinde ROI'ler üzerinden fraktal analiz yapılmıştır.

TMED'in etyolojisi tam olarak bilinmemekle birlikte, oklüzal uyumsuzluk ve psikolojik stresin hastalığın gelişmesinde rol oynadığı düşünülmektedir. TMED hastalarında, eklem bölgesinde, kulak önünde ağrı, kaslarda gerginlik hissi, baş ağrısı, eklem bölgesinde klik veya krepitasyon varlığı, hareketlerde kısıtlanma, deviasyon, sublüksasyon veya kilitlenme gibi klinik olarak semptomlar görülebilmektedir (49,52,69,94). Kemiksel anomali, patoloji veya enfeksiyondan şüphelenildiğinde, koruyucu tedaviye yanıt alınmadığında veya tedaviye rağmen semptomlarda azalma görülmediği durumlarda klinik muayeneye yardımcı olarak, radyografik muayeneye ihtiyaç duyulmaktadır. Radyolojik muayenede amaçlanan TME'yi oluşturan yapıların bütünlüğünün, tedavi sonuçlarının, mevcut hastalığın yayıldığı alanın ve prognozun değerlendirilmesidir (44,96). Panoramik grafilerin özellikle ilk aşamada TMED semptomlarını taklit eden dental, osseöz ve sinüs patolojilerinin değerlendirilebilmesi ve ayırt edilmesi, ulaşılabilirliğinin yüksek, maliyeti ve radyasyon dozunun düşük

olması nedeniyle TMED hastalarında öncelikli olarak tercih edilmektedir (46). Teknikte kondilin uzun eksenine gelen merkez ışının oblik projeksiyonu nedeniyle TME'yi oluşturan kemik yapıların orta ve lateral kısımları net olarak görüntülenmektedir. Kafatası ve zigomatik arkın artiküler eminens ve glenoid fossa üzerine süperpoze olması nedeniyle eklemin temporal kemiğe ait bölgeleri kısıtlı olarak izlenmektedir (44). Dejeneratif değişiklikler genellikle kondilin lateral kısımda görülür (43-46). Kondilin medial kısmının net görüntülenememesi çalışmamızdaki limitasyonlardandır. Panoramik grafilerin elde edilmesinde hastanın baş pozisyonunun ideal konumda olması önem taşımaktadır. Başını geriye doğru eğimlendiren bir hastada, kondil başı düzleşmiş ve osteofitik değişiklikleri taklit etmiş şekilde izlenebilirken, başını öne doğru eğimlendiren bir hastada, kondil başı sklerotik olarak izlenmektedir (85). Epstein ve arkadaşlarının yüz ağrısı şikayeti ile kliniğe başvuran 55 hastadan alınan panoramik grafilerin, TME'de orta ve yüksek şiddetteki dejeneratif değişiklikleri tespit ettiğini göstermiştir. Çalışmada ayrıca panoramik grafilerin, klinik tanıyı veya tedaviyi değiştirecek nitelikte bilgi sağlamadığı ve yalnızca hastaların 3 tanesinde ileri tetkiklerin gerektiği belirtilmiştir (44). Öte yandan Winocur ve arkadaşlarının TMED hastalarında panoramik grafilerin etkinliğini değerlendirdiği bir çalışmada 372 hastanın yalnızca %2'sinde ve dejeneratif hastalığı bulunan 45 hastanın %20'sinde panoramik grafilerin klinik tanının konmasında etkin olduğunu göstermişlerdir (46). Bizim çalışmamızda, klinik şartlarında ulaşılabilirliğinin yüksek, maliyetinin MRG'ye göre, radyasyon dozunun BT, DVT'ye göre düşük olması nedeniyle panoramik grafilerden yararlanılmıştır. Çalışmada panoramik grafilerin, TME'deki yüksek şiddetteki dejeneratif değişikliklerin izlenebilmesinin yanısıra, gözle görülemeyen ancak fraktal analiz yöntemi ile trabeküler iç yapıda oluşan değişikliklerin belirlenebilirliği değerlendirilmiştir. Grafilerin elde edilmesinde, hasta konumlandırmasının standardizasyonu açısından, aynı röntgen teknisyeni tarafından ideal baş pozisyonuna gelebilen hastaların röntgenleri çalışmaya dahil edilmiştir.

Khosla ve arkadaşlarının periferal kantitatif bilgisayarlı tomografi (pkBT) ile el bileğinde ultradistal radius bölgesinde kemiğin mikromimarisindeki cinsiyete ve yaşa bağlı değişimleri incelediği çalışmada, erkeklerde trabeküler kalınlığın kadınlara göre daha yüksek olduğunu belirtmişlerdir. Yaşa bağlı olarak, her iki cinsiyette de kemik hacmi/doku hacmi oranının düştüğünü, ancak bu düşüşün cinsiyetler arasında farklı nedenlere bağlı olarak gerçekleştiğini göstermişlerdir. Erkeklerde, kemiğin yapısındaki

yaşa bağlı değişimin, kalın trabeküllerin yaşa bağlı olarak incelmesi nedeniyle, trabeküler sayıda artma ve trabeküler arası mesafede azalma olarak görüldüğü, kadınlarda ise yaşa bağlı değişimin, trabeküler sayıda azalma ve trabeküler arası mesafede artma olarak izlendiği bulunmuştur (4,97). Bizim çalışmamızda, kontrol grubu içerisinde yaşa bağlı olarak, fraktal boyut değerleri arasında istatistiksel anlamlı fark bulunmamıştır (p=0,189). Cinsiyete bağlı olarak fraktal boyut değerleri karşılaştırıldığında erkeklerin fraktal boyut ortalamasının 2,54 , kadınların ise 2,49 olduğu bulunmuştur. Cinsiyetler arasında fraktal boyut değerleri arasında bu fark, istatistiksel olarak anlamlı kabul edilmesini sağlayacak değerin üzerinde çıktıysa da, anlamlı olmasına oldukça yakın bir değer olduğu da göz ardı edilmemelidir (p=0,057). Çalışmamızda erkek hasta sayısının arttırılması ile cinsiyetler arasındaki farkın, istatistiksel olarak anlamlı olması sağlanabileceği düşünülmektedir. Fraktal boyutlar arasındaki bu fark, erkeklerde trabeküler yapının daha yoğun ve karmaşık olduğunu, kadınların ise erkeklere göre daha az karmaşık olduğunu göstermektedir.

TMED olan hastaların alınan DVT görüntülerinde düzleşme, osteofit oluşumu, skleroz, erozyon ve subkortikal kist oluşumu gibi dejeneratif değişiklikler görülmektedir. Görülen bu değişiklikler hakkında bilgi sahibi olunması, hastalığın teşhisi ve uygun tedavinin planlanması açısından önem teşkil etmektedir (4). TME'de dejeneratif hastalığın derecelendirilmesi, hastalığın prognozu hakkında bilgi elde etmemizi sağlamaktadır (48). Bizim çalışmamızda, TME'de görülen dejeneratif değişiklikler Muir ve Goss tarafından geliştirilen skala ile derecelendirilmiştir (47).

Düzleşmenin, ekleme gelen yüksek kuvvetlere karşı uyum sağlaması, eklem içi düzensizliğe bağlı olarak dejeneratif değişiklik göstermesi veya masseter ve temporal kasların hiperfonksiyonuna bağlı olduğu düşünülmektedir (4,96). Osteofitik değişiklikler, dejeneratif eklem hastalığının ileri aşamasında, yüksek oklüzal kuvvetler varlığında, eklem yüzeylerine gelen kuvvetleri karşılayıcı olarak artikülasyon yüzeyinde artışı sağlayan yeni kıkırdak yapımı ile karakterize olan kemik çıkıntılarıdır. Erozyon ise, dejeneratif eklem hastalığının başlangıç döneminde ortaya çıkan, oklüzyonda değişiklik ile sonuçlanan, dejeneratif değişiklerin oluşma aşamasında olduğunun habercisi olarak kortikal ve subkondral kemik yoğunluğunda azalma ile karakterizedir (4,48,96). TMED olan hastalardan alınan DVT görüntüleri üzerinde TME'de izlenen dejeneratif değişikliklerin değerlendirildiği bir çalışmada, düzleşme ve osteofit oluşumu, bir diğer çalışmada ise sırasıyla erozyon, düzleşme ve osteofit oluşumunun en

sık olarak rastlanan değişiklikler olduğu gösterilmiştir (4,96). Bu tez çalışmasında ise, yapılan çalışmalardan farklı olarak osteofit oluşumu sıklıkla izlenmemiş olup, düzleşme ve erozyon bulgularının görülme sıklığının yüksek olması diğer çalışmalardaki sonuçlarla benzerlik göstermektedir. Tez çalışmasında hasta grubuna ait panoramik grafilerde 200 eklemin 175'inde düzleşme (%87,5), 71'inde erozyon (%35,5), 55'inde skleroz (%27,5), 40'ında konkavite (%20), 14'ünde osteofit (%7) ve yalnızca 2 tanesinde subkortikal kist oluşumu (%1) izlenmiştir. Kontrol grubuna ait panoramik grafilerde ise 200 eklemin 133'ünde düzleşme (%66,5), 25'inde skleroz (%12,5), 11'de konkavite (%5,5), 7'sinde erozyon (%3,5), 6'sında osteofit (%3) ve yalnızca 2 tanesinde subkortikal kist oluşumu (%2) izlenmiştir. Bu bulgular ışığında, TMED olan hasta grubundaki radyolojik bulguların görülme sıklığının, sağ ve sol eklem ayırmaksızın, kontrol grubu ile karşılaştırıldığında, iki grup arasında hasta grubunun lehine istatistiksel olarak anlamlı fark olduğu kaydedilmiştir ($p<0,001$). Her bir radyolojik bulgunun, hasta ve kontrol grubu arasındaki görülme sıklığı ve şiddeti değerlendirildiğinde, hasta grubunda daha sık ve daha yüksek şiddette radyolojik bulguların ortaya çıktığı görülmüştür. İki grup arasında osteofitik değişiklik ve subkortikal kist oluşumu dışındaki radyolojik bulguların görülmesinde istatistiksel olarak anlamlı fark olduğu bulunmuştur ($p<0,001$). Düzleşmenin hem hasta grubunda hem de kontrol grubunda sıklıkla izlenen bir bulgu olması, ilerleyen eklem hastalığının başlangıç bulgusu olduğunu düşündürmektedir.

Eklem kıkırdağına zarar verebilecek yüksek kuvvetler, trabeküler kemik tarafından karşılanabilmektedir. Trabeküler yapı, eklem yüzeyine gelen kuvvetlere karşı uyum sağlamaktadır. Bu adaptasyon sürecinde trabeküler yapının karmaşıklığı azalma veya artma yönünde seyredebilmektedir (2). Mandibular kondilin eklem yüzeyinde, daha süperior tarafta trabeküler arası bağlantı bir çok yönde ve yoğun olup, trabeküller sayıca fazla ve anizotropi daha azdır. İnferior tarafta ise trabeküller daha ince ve sayıca az olup, belirli bir yönde hizalanmıştır. Kondilin süperior yüzeylerinde daha yoğun kemik içermesi ve düşük anizotropiye sahip olması nedeniyle, farklı yönlerden gelen kuvvetlere karşı direnç gösterebilmektedir (5,98). TME yüzeyine gelen yüksek kuvvetler ve eklemin hiperfonksiyonu, yapım ve yıkım arasındaki dengenin bozulmasına neden olarak önce kıkırdak yüzeyinde ilerleyen bozulmaya, subkondral kemikte değişikliğe ve sonrasında sekonder enflamasyona neden olmaktadır (99). Osteoartritik değişiklikler, erken dönemde eklemlerde subkondral kist ve ostefit

oluşumu, trabeküler kemik mimarisinde değişiklik, trabeküllerde kalınlaşma ve trabeküler arası mesafenin artması ile radyografilerde görülmektedir. Osteoartritik değişikliklerin görülmesinde ve hastalığın ilerlemesinde, subkondral kemikteki yoğunluk, anizotropi ve trabeküler bağlantılar arasındaki değişimler önemli bir rol oynamaktadır (40). Daha önce yapılan bir çalışmada TMED hastalarının DVT görüntüleri üzerinde kondilin trabeküler yapısındaki porozite miktarı değerlendirilmiş olup, TME'de eroziv değişikliklerin şiddetinin arttıkça porozitenin arttığı gösterilmiştir (89). Fraktal analiz yöntemi ile trabeküler iç yapı ve kemik mimarisi de değerlendirilebilmekte olup, bu tez çalışmasında TMED hastalarında panoramik grafilerde dejeneratif değişikliklerin belirlenebilirliğine bakılmıştır. TMED ve sağlıklı grup arasında, mandibular kondilin trabeküler iç yapısına ait fraktal boyut değerleri karşılaştırıldığında hasta grubunun ortalaması 2,45 , kontrol grubunun ortalaması ise 2,5 olarak bulunmuştur. İki grup arasındaki bu fark istatistiksel olarak anlamlıdır ($p=0,001$). Fraktal boyutun hasta grubunda daha düşük olmasının nedeni olarak, radyolojik bulguların TMED hastalarında kontrol grubuna göre daha yüksek oranda görülmesi, trabeküler kemik yapısının daha fazla etkilenmesi, iç yapısının karmaşıklığının azalması gösterilebilir. Radyolojik bulgular, Muir ve Goss skalası ile derecelendirildiğinde, hasta grubunda görülen dejenerasyon şiddetinin ortalaması 5,04 iken, kontrol grubunun ortalaması 1,87 olarak kaydedilmiştir. Görülen bu fark istatistiksel olarak anlamlıdır ($p<0,001$). Bu değerler ışığında hasta grubunda görülen radyolojik bulguların daha şiddetli olduğu ve bu nedenle kemik yapısının daha yüksek oranda etkilenmesi, fraktal boyut değerlerindeki azalmanın nedeni olarak düşünülmektedir.

Podsiadlo ve arkadaşlarının osteoartriti olan ve olmayan diz eklemlerinden alınan anteroposterior radyografileri üzerinde yaptıkları fraktal analiz çalışmasında, osteoartrit olan grubun fraktal boyut değerlerinin kontrol grubuna göre anlamlı olarak düşük olduğunu göstermişlerdir. Düşük fraktal boyut değerleri trabeküler sayıda azalma ve trabeküler yapının kalınlaşması ile ilişkilendirilmiştir (40). Bizim çalışmamızda, klinik olarak dejeneratif eklem hastalığı tanısı konulan eklemlerin fraktal boyut ortalamalarının genel hasta grubu ortalamasına göre düşük olduğu görülmüş olup, istatistiksel olarak anlamlı fark görülmemiştir. Hasta grubu içerisinde eklemlerde dejenerasyon miktarı arttıkça fraktal boyut değerlerinin düzensiz olarak azaldığı görülmüş, ancak sağ eklemlerde istatistiksel anlamlı fark bulunmamıştır ($p=0,073$). Sol eklemler arasında ise dejenerasyon miktarı arttıkça, fraktal boyutun anlamlı şekilde

azaldığı izlenmiştir (p=0,001). Sol eklemler için bulunan anlamlı farkın, radyolojik bulguların Muir Goss derecelendirmesine göre toplamı 6 olan eklemlere ait fraktal boyutun, genel ortalamayı düşürmesinden kaynaklandığı düşünülmektedir. Sonuçlara göre, dejenerasyon miktarının arttıkça, mandibular kondilin trabeküler yapısında çözülmeye neden olduğu ve karmaşıklığının azaldığı görülmüştür. Hasta grubu içerisinde erozyon ve skleroz izlenen eklemlerin fraktal boyut ortalaması, eklemlerin genel fraktal boyut ortalaması ile karşılaştırıldığında, daha düşük olduğu görülmüştür. Sol eklemlere ait değerlerde, fraktal boyutun izlenen erozyon (p=0,045) ve skleroz (p=0,043) şiddetine bağlı olarak anlamlı olarak azaldığı bulunmuştur. Skleroz ve erozyon gibi osteoartritik değişikliklerin görüldüğü eklemlerde fraktal boyutun düşük olması, kemiğin biyomekanik özelliği ve çene hareketlerine bağlı olarak görülen değişiklere verdiği yanıt nedeniyle, trabeküler iç yapısında karmaşıklığın azalarak, daha düz bir yapıya dönüşmesine bağlı olduğu düşünülmektedir.

Bu çalışmada hasta grubunda TK/TMED yönergeleri takip edilerek klinik olarak 73 ekleme redüksiyonlu disk deplasmanı, 70 ekleme sağlıklı, 48 ekleme redüksiyonsuz disk deplasmanı, 7 ekleme dejeneratif eklem hastalığı ve 4 ekleme dislokasyon ön klinik tanıları konmuştur. Fraktal boyut değerleri ile klinik tanılar korele edildiğinde, her iki eklem için de redüksiyonsuz disk deplasmanı tanısı konulan eklemlere ait fraktal boyut değerlerinin (sağ FB=1,228, sol FB=1,233), redüksiyonlu disk deplasmanı tanısı konulan eklemlere (sağ FB=1,218, sol FB=1,223) göre daha yüksek olduğu görülmüştür. Redüksiyonsuz disk deplasmanı olan eklemlerde, fonksiyon esnasında artiküsyon yüzeylerinin sürekli temas etmesi ve gelen kuvvetleri karşılayıcı fiziksel adaptasyon özelliğinden dolayı trabeküler iç yapıda koruyucu olarak karmaşıklığın arttığı düşünülmüştür. Çalışmamızda redüksiyonsuz disk deplasmanı olan hastalarda eklem yüzeylerinde görülen dejeneratif değişiklerden düzleşmenin sıklıkla görüldüğü gösterilmiştir. Bu durumun eklem yüzeylerinin çene hareketleri sırasında sürekli temasından dolayı olduğu düşünülmektedir. Dislokasyon ve dejeneratif eklem hastalığı konulan eklemlerin fraktal boyut değerleri ile diğer klinik tanılar, yetersiz eklem sayısı içerdiği için değerlendirmeye alınmamıştır. Literatürde redüksiyonlu disk deplasmanı ve redüksiyonsuz disk deplasmanı ile mandibular kondil dejenerasyonu arasında, bizim çalışmamızı destekleyici anlamlı bir ilişki olduğu görülmektedir (100-102).

Campos ve arkadaşlarının yaptığı çalışma bulgularında TME'de dejeneratif değişikliklerin ağrının arttırıcı etkisi olduğunu, ancak her ağrılı eklemde dejeneratif

değişikliğin izlenmediği belirtilmiştir (100). Emshoff ve arkadaşlarının yaptığı bir çalışmada, ağrı ile osteoartroz ve eklem içi düzensizlik arasında ilişki olduğu ve bu iki durumun ağrıyı arttırıcı etkisi olduğu gösterilmiştir (99). Bizim çalışmamızda, klinik tanılara göre ayırmaksızın hasta grubunda ağrı şikayeti olan eklemlerin Muir Goss skalasına göre radyolojik bulguların şiddetinin ortalaması sağ tarafta 2,42 , sol tarafta ise 2,64 olarak kaydedilmiştir. Ağrı şikayeti bulunmayan sağlıklı grupta ise sağ eklemlerde görülen dejeneratif değişikliklerin şiddetinin ortalaması 2,04 , sol eklemlerin 1,7 olarak bulunmuştur. Sonuçlara göre, ağrı şikayetleri ile dejeneratif bulgular arasında, önceki çalışmaları destekleyici şekilde korelasyon olduğu görülmüştür. Ağrı semptomu bulunan, ancak klinik olarak sağlıklı olduğuna karar verilen eklemlerde radyolojik bulguların şiddetinin ortalaması 2,35 , diğer tanılara göre radyolojik bulguların şiddetinin ortalaması ise sırasıyla redüksiyonlu disk deplasmanı görülen eklemlerde 2,43 , redüksiyonsuz disk deplasmanı görülen eklemlerde 2,93 ve dejeneratif eklem hastalığı görülen eklemlerde 2,92'dir. Sonuçlar radyolojik bulgular çok şiddetli olmasa da ağrı varlığının, TME'de görülen dejeneratif değişikliklerin erken habercisi olabileceğini göstermektedir.

Literatürdeki çalışmalarda asemptomatik eklemlerde osteoartroz bulgularının %50 ve %90 arasında izlendiği belirtilmiştir (79,99). TME'de gelen kuvvetleri karşılayıcı yüksek adaptif kapasite görülebilir. Trabeküler iç yapının bu adaptif kapasitesi sayesinde, eklem yüzeylerinde osteoartit bulgularını taklit eden radyolojik bulgular izlenebilir. Görülen bu bulgular, destrüktif bir süreçten çok, kemiğin yeniden yapılanmasını gösteren fonksiyonel adaptasyon bulgularıdır (100,103). Kontrol grubundaki bireylere ait eklemlerde görülen radyolojik değişikliklerin nedeninin bu durum olabileceği düşünülmektedir.

SONUÇ

1. TMED'nun toplumda ortalama olarak 20-40 yaşları arasında ve kadınlarda daha sık görüldüğü tespit edilmiştir.

2. TMED hastalarında panoramik grafiler üzerinden fraktal analiz yöntemiyle mandibular kondilde meydana gelen dejenerasyon miktarı belirlenmiştir. Dejeneratif değişikliklerin şiddeti arttıkça, fraktal boyutta azalma olduğu görülmüştür. Dejeneratif değişiklikler, subkondral kemikte trabekül sayısında azalma, trabeküllerde kalınlaşma

ve daha boşluklu bir yapı olmasına neden olmaktadır. Fraktal boyut değerlerindeki azalma bu durumu göstermektedir.

3. Dejeneratif değişikliklerden erozyon ve sklerozun TMED hastalarında daha yüksek oranda görüldüğü gösterilmiş olup, fraktal analiz ile dejeneratif değişikliklerin trabeküler yapının karmaşıklığını azaltarak, daha düz bir yapıya dönüştüğü gösterilmiştir.

4. Ağrı varlığının süresi ile radyolojik olarak izlenebilen dejenerasyon miktarı arasında bir ilişki görülmemiş olup, dejeneratif değişikliklerin ağrıyı arttırıcı etkisi olduğu gösterilmiştir. Klinik olarak sağlıklı olduğu düşünülen eklemlerde ağrı varlığının, dejeneratif eklem hastalığı başlangıcının habercisi olabileceği düşünülmektedir.

5. Panoramik grafilerde oblik projeksiyon nedeniyle TME'in medial kısmı ve glenoid fossanın diğer yapılarla süperpozisyonu nedeniyle net olarak görüntülenememesi, yalnızca şiddetli dejenerasyonların belirlenebilir olması yöntemin limitasyonlarından olup, detaylı inceleme ve klinik tanının doğrulanması için ileri görüntüleme yöntemleri önerilmektedir.

6. TMED prognozunun değerlendirilmesi, eklem yüzeylerinde geri-dönüşümsüz değişiklik meydana gelmeden müdahale edilmesi veya tedavi planlaması açısından önem taşımaktadır. Panoramik grafilerin klinik şartlarında TMED prognozunun belirlenmesindeki etkinliği, gözle ayırt edilemeyen dejeneratif değişikliklerin fraktal analiz yöntemiyle ayırt edilebilir hale getirilmesiyle arttırılmıştır.

7. Bu tez çalışmasında fraktal analiz yöntemi ile panoramik grafiler üzerinde trabeküler iç yapıda meydana gelen değişikliklerin belirlenebilmesi ile yöntemin özellikle radyoterapi gören hastalarda olmak üzere kemiği etkileyen sistemik durumların prognozunun değerlendirilmesinde, kemiği etkileyen ilaçların kullanımını takiben trabeküler kemikte meydana gelen değişimlerin gösterilmesi konusunda yapılacak diğer çalışmalara yol gösterici olabileceği düşünülmektedir.

*İşaretli şekiller kendi çizimimizdir.

KAYNAKLAR

1. Lopes R, Betrouni N. Fractal and multifractal analysis: a review. *Med Image Anal* 2009; **13**(4): 634-649.

2. Fazzalari NL, Parkinson IH. Fractal Properties of Subchondral Cancellous Bone in Severe Osteoarthritis of the Hip. *J Bone Miner Res* [serial online] 1997, **12**(4):632–640 Erişim 27.02.2015, http://onlinelibrary.wiley.com/doi/10.1359/jbmr.1997.12.4.632/pdf.

3. Sansare K, Singh D, Karjodkar F. Changes in the fractal dimension on pre- and post-implant panoramic radiographs. *Oral Radiol* 2012; **28**: 15–23.

4. dos Anjos Pontual ML, Freire JS, Barbosa JM, Frazão MA, dos Anjos Pontual A. Evaluation of bone changes in the temporomandibular joint using cone beam CT. *Dentomaxillofac Radiol* 2012; **41**(1): 24-29.

5. Yi WJ, Heo MS, Lee SS, Choi SC, Huh KH, Lee SP. Direct measurement of trabecular bone anisotropy using directional fractal dimension and principal axes of inertia. *Oral Surg Oral Med Oral Pathol Oral Radiol Endod* 2007; **104**(1): 110-116.

6. Heo MS, Lee SS, Koak JY, Han CH. Fractal analysis of mandibular bony healing after orthognatic surgery. *Oral Surg Oral Med Oral Pathol Oral Radiol Endod* 2002; **94**: 763-767.

7. Oliveira ML, Pedrosa EF, Cruz AD, Haiter-Neto F, Paula FJ, Watanabe PC. Relationship between bone mineral density and trabecular bone pattern in postmenopausal osteoporotic Brazilian women. *Clin Oral Investig* 2013; **17**(8): 1847–1853.

8. Ergün S, Saraçoglu A, Güneri P, Ozpinar B. Application of fractal analysis in hyperparathyroidism. *Dentomaxillofac Radiol* 2009; **38**(5): 281–8.

9. Geraets WG, Van Der Stelt PF. Fractal properties of bone. *Dentomaxillofac Radiol* 2000; **29**(3): 144-153.

10. Sánchez I, Uzcátegui G. Fractals in dentistry. *J Dent* 2011; **39**(4): 273-292.

11. Sanchez-Molina D, Velazquez-Ameijide J, Quintana V, Arregui-Dalmases C, Crandall JR, Subit D ve ark. Fractal dimension and mechanical properties of human cortical bone. *Med Eng Phys* 2013; **35**(5): 576-582.

12. Bollen AM, Taguchi A, Hujoel PP, Hollender LG. Fractal dimension on dental radiographs. *Dentomaxillofac Radiol* 2001; **30**(5): 270-275.

13. Smith TG Jr, Lange GD, Marks WB. Fractal methods and results in cellular morphology-dimensions, lacunarity and multifractals. *J Neurosci Methods* 1996; **69**(2): 123-136.

14. Demirbaş AK, Ergün S, Güneri P, Aktener BO, Boyacioğlu H. Mandibular bone changes in sickle cell anemia: fractal analysis. *Oral Surg Oral Med Oral Pathol Oral Radiol Endod* 2008; **106**(1): 41–48.

15. Zeytinoğlu M, İlhan B, Dündar N, Boyacioğlu H. Fractal analysis for the assessment of trabecular peri-implant alveolar bone using panoramic radiographs. *Clin Oral Investig* 2015; **19**(2): 519–524.

16. Southard TE, Southard KA, Jakobsen JR, Hillis SL, Najim CA. Fractal dimension in radiographic analysis of alveolar process bone. *Oral Surg Oral Med Oral Pathol Oral Radiol Endod* 1996; **82**(5): 569-576.

17. Shrout MK, Potter BJ, Hildebolt CF. The effect of image variations on fractal dimension calculations. *Oral Surg Oral Med Oral Pathol Oral Radiol Endod* 1997; **84**: 96-100.

18. Goldberger AL, West BJ. Fractals in physiology and medicine. *Yale J Biol Med* 1987; **60**(5): 421-435.

19. Morinushi T, Kawasaki H, Masumoto Y, Shigeta K, Ogura T, Takigawa M. Examination of the diagnostic value and estimation of the chaos phenomenon in masticatory movement using fractal dimension in patients with temporomandibular dysfunction syndrome. *J Oral Rehabil* 1998; **25**(5): 386-394.

20. White SC, Rudolph DJ. Alterations of the trabecular pattern of the jaws in patients with osteoporosis. *Oral Surg Oral Med Oral Pathol Oral Radiol Endod* 1999; **88**(5): 628–635.

21. Havlin S, Buldyrev SV, Goldberger AL, Mantegna RN, Ossadnik SM, Peng CK ve ark. Fractals in biology and medicine. *Chaos Solitons Fractals* 1995; **6**: 171-201.

22. Heymans O, Fissette J, Vico P, Blacher S, Masset D, Brouers F. Is fractal geometry useful in medicine and biomedical sciences?. *Med Hypotheses* 2000; **54**(3): 360-366.

23. Cross SS. Fractals in pathology. *J Pathol* 1997; **182**(1): 1-8.

24. Lee KI, Choi SC, Park TW, You DS. Fractal dimension calculated from two types of region of interest. *Dentomaxillofac Radiol* 1999; **28**(5): 284–289.

25. Pothuaud L, Benhamou CL, Porion P, Lespessailles E, Harba R, Levitz P. Fractal dimension of trabecular bone projection texture is related to three-dimensional microarchitecture. *J Bone Miner Res* 2000; **15**(4): 691–699.

27. Jolley L, Majumdar S, Kapila S. Technical factors in fractal analysis of periapical radiographs. *Dentomaxillofac Radiol* 2006; **35**(6): 393-397.

26. Wilding RJ, Slabbert JC, Kathree H, Owen CP, Crombie K, Delport P. The use of fractal analysis to reveal remodelling in human alveolar bone following the placement of dental implants. *Arch Oral Biol* 1995; **40**(1) :61-72.

28. Lespessailles E, Roux JP, Benhamou CL, Arlot ME, Eynard E, Harba R ve ark. Fractal analysis of bone texture on os calcis radiographs compared with trabecular microarchitecture analyzed by histomorphometry. *Calcif Tissue Int* 1998; **63**(2): 121-125.

29. Kraus VB, Feng S, Wang S, White S, Ainslie M, Brett A ve ark. Trabecular morphometry by fractal signature analysis is a novel marker of osteoarthritis progression. *Arthritis Rheum* 2009; **60**(12): 3711–3722.

30. Sparsa L, Kolta S, Briot K, Paternotte S, Masri R, Loeuille D ve ark. Prospective assessment of bone texture parameters at the hand in rheumatoid arthritis. *Joint Bone Spine* 2013; **80**(5): 499-502.

31. Samarabandu J, Acharya R, Hausmann E, Allen K. Analysis of bone X-rays using morphological fractals. *IEEE Trans Med Imaging* 1993; **12**(3): 466-70.

32. Shrout MK, Hildebolt CF, Potter BJ. The effect of varying the region of interest on calculations of fractal index. *Dentomaxillofac Radiol* 1997; **26**(5): 295-298.

33. Baksi BG, Fidler A. Fractal analysis of periapical bone from lossy compressed radiographs: a comparison of two lossy compression methods. *J Digit Imaging* 2011; **24**(6): 993-998.

34. Shrout MK, Farley BA, Patt SM, Potter BJ, Hildebolt CF, Pilgram TK ve ark. The effect of region of interest variations on morphologic operations data and gray-level values extracted from digitized dental radiographs. *Oral Surg Oral Med Oral Pathol Oral Radiol Endod* 1999; **88**(5): 636-639.

35. Lee DH, Ku Y, Rhyu IC, Hong JU, Lee CW, Heo MS ve ark. A clinical study of alveolar bone quality using the fractal dimension and the implant stability quotient. *J Periodontal Implant Sci* 2010; **40**(1): 19–24.

36. Chen SK, Oviir T, Lin CH, Leu LJ, Cho BH, Hollender L. Digital imaging analysis with mathematical morphology and fractal dimension for evaluation of periapical lesions following endodontic treatment. *Oral Surg Oral Med Oral Pathol Oral Radiol Endod* 2005; **100**(4): 467-472.

37. Yu YY, Chen H, Lin CH, Chen CM, Oviir T, Chen SK, Hollender L. Fractal dimension analysis of periapical reactive bone in response to root canal treatment. *Oral Surg Oral Med Oral Pathol Oral Radiol Endod* 2009; **107**: 283–288.

38. Geraets WG, Verheij JG, van der Stelt PF, Horner K, Lindh C, Nicopoulou-Karayianni K ve ark. Osteoporosis and the general dental practitioner: reliability of some digital dental radiological measures. *Community Dent Oral Epidemiol* 2007; **35**(6): 465-71.

39. Southard TE, Southard KA, Lee A. Alveolar process fractal dimension and postcranial bone density. *Oral Surg Oral Med Oral Pathol Oral Radiol Endod* 2001; **91**(4): 486-491.

40. Podsiadlo P, Dahl L, Englund M, Lohmander LS, Stachowiak GW. Differences in trabecular bone texture between knees with and without radiographic osteoarthritis detected by fractal methods. *Osteoarthritis Cartilage* 2008; **16**(3): 323-329.

41. Poveda Roda R, Díaz Fernández JM, Hernández Bazán S, Jiménez Soriano Y, Margaix M, Sarrión G. A review of temporomandibular joint disease (TMJD). Part II: Clinical and radiological semiology. Morbidity processes. *Med Oral Patol Oral Cir Bucal* 2008; **13**(2): 102–109.

42. Ahmad M, Hollender L, Anderson Q, Kartha K, Ohrbach R, Truelove EL ve ark. Research diagnostic criteria for temporomandibular disorders (RDC/TMD): development of image analysis criteria and examiner reliability for image analysis. *Oral Surg Oral Med Oral Pathol Oral Radiol Endod* 2009; **107**(6): 844–860.

43. Brooks SL, Brand JW, Gibbs SJ, Hollender L, Lurie AG, Omnell KA ve ark. Imaging of the temporomandibular joint: a position paper of the American Academy of Oral and Maxillofacial Radiology. *Oral Surg Oral Med Oral Pathol Oral Radiol Endod* 1997; **83**(5): 609-618.

44. Epstein JB, Caldwell J, Black G. The utility of panoramic imaging of the temporomandibular joint in patients with temporomandibular disorders. *Oral Surg Oral Med Oral Pathol Oral Radiol Endod* 2001; **92**(2): 236-239.

45. Dahlström L, Lindvall AM. Assessment of temporomandibular joint disease by parnoramic radiography: reliability and validity in relation to tomography. *Dentomaxillofac Radiol* 1996; **25**: 197–201.

46. Winocur E, Reiter S, Krichmer M, Kaffe I. Classifying degenerative joint disease by the RDC/TMD and by panoramic imaging: a retrospective analysis. *J Oral Rehabil* 2010; **37**(3): 171-177.

47. Muir CB, Goss AN. The radiologic morphology of asymptomatic temporomandibular joints. *Oral Surg Oral Med Oral Pathol* 1990; **70**(3): 349-354.

48. Hussain AM, Packota G, Major PW, Flores-Mir C. Role of different imaging modalities in assessment of temporomandibular joint erosions and osteophytes: a systematic review. *Dentomaxillofac Radiol* 2008; **37**(2): 63-71.

49. Okeson JP. *Management of Temporomandibular Disorders and Occlusion*. Missouri: Elsevier Health Sciences; 2008.

50. Alomar X, Medrano J, Cabratosa J, Clavero JA, Lorente M, Serra I, ve ark. Anatomy of the temporomandibular joint. *Semin Ultrasound CT MR* 2007; **28**(3): 170–183.

51. Herb K, Cho S, Stiles MA. Temporomandibular joint pain and dysfunction. *Curr Pain Headache Rep* 2006; **10**(6): 408–414.

52. Yengin E. *Temporomandibular Rahatsızlıklarda Teşhis ve Tedavi*. İstanbul: İstanbul Üniversitesi Diş Hekimliği Fakültesi Yayınları; 2000.

53. Miloğlu Ö. (2009). Temporomandibular Eklem Disfonksiyonu Olan Hastalardaki Kondiller Kemik Değişikliklerinin İnternal Düzensizlik (Disk Deplasmanı) İle Olan İlişkisinin İncelenmesi. Atatürk Üniversitesi Sağlık Bilimleri Enstitüsü, Doktora Tezi, Erzurum, (Danışman: Prof. Dr. Ahmet Berhan Yılmaz).

54. Elçin MA. (2013). Temporomandibular Eklem Disfonksiyonunda Dejeneratif Değişiklikler ve Efüzyonun Klinik ve Manyetik Rezonans Görüntüleme Bulgularıyla Karşılaştırmalı Değerlendirilmesi. Marmara Üniversitesi Sağlık Bilimleri Enstitüsü, Doktora Tezi, İstanbul, (Danışman: Doç. Dr. Şebnem Erçalık Yalçınkaya).

55. McKay GS, Yemm R, Cadden SW. The structure and function of the temporomandibular joint. *Br Dent J* [serial online] 1992; **173**(4):127-132. Erişim 28.02.2015, http://www.nature.com/bdj/journal/v173/n4/abs/4807966a.html.

56. Durna D. (2011). Temporomandibular Eklem Disfonksiyonlu Bireylerde Kondile Ait Kemik Değişikliklerinin Dental Volümetrik Tomografi ile Değerlendirilmesi. Atatürk Üniversitesi Sağlık Bilimleri Enstitüsü, Doktora Tezi, Erzurum, (Danışman: Prof. Dr. Ahmet Berhan Yılmaz).

57. Pertes RA, Gross SG. Clinical Management of Temporomandibular Disorders and Orofacial Pain. 1st ed. Quintessence Pub. İllinois, USA; 1995; 1-12.

58. Hegde S, Praveen BN, Shetty SR. Morphological and Radiological Variations of Mandibular Condyles in Health and Diseases: A Systematic Review. *Dentistry* [serial online]. 2013, **03**(01):1-5. Erişim 22.02.2015, http://www.omicsonline.org/morphological-and-radiological-variations-of-mandibular-condyles-in-health-and-diseases-a-systematic-review-2161-1122.1000154.php?aid=10869.

59. Tomas X, Pomes J, Berenguer J, Quinto L, Nicolau C, Mercader JM ve ark. MR imaging of temporomandibular joint dysfunction: a pictorial review. *Radiographics* 2006; **26**(3): 765-781.

60. Aristeguieta R, Miguel L, Acuña B, Ernesto L, Ortiz S, Pablo G. A Direct Anatomical Study of the Morphology and Functionality of Disco-malleolar and Anterior Malleolar Ligaments. *Int J Morphol* 2009; **27**(2): 367-379.

61. Rowicki T, Zakrzewska J. A study of the discomalleolar ligament in the adult human. *Folia Morphol* 2006; **65**(2): 121–125.

62. Shiraishi Y, Hayakawa M, Tanaka S, Hoshino T. A new retinacular ligament and vein of the human temporomandibular joint. *Clin Anat* 1995; **8**(3): 208–213.

63. Piagkou M, Anagnostopoulou S, Kouladouros K, Piagkos G. Eagle's syndrome: a review of the literature. *Clin Anat* 2009; **22**(5): 545-558.

64. Magee DJ. *Orthopedic Physical Assessment*. Missouri: Elsevier Health Sciences; 2014; 224-251.

65. Scrivani SJ, Keith DA, Kaban LB. Temporomandibular disorders. *N Engl J Med* 2008; **359**(25): 2693–2705.

66. Pihut M, Szuta M, Ferendiuk E, Zeńczak-Więckiewicz D. Differential diagnostics of pain in the course of trigeminal neuralgia and temporomandibular joint dysfunction. *Biomed Res Int* 2014; **2014**:1-7.

67. Solberg WK, Hansson TL, Nordström B. The temporomandibular joint in young adults at autopsy: a morphologic classification and evaluation. *J Oral Rehabil* 1985; **12**(4): 303–321.

68. McNeill C. History and evolution of TMD concepts. *Oral Surg Oral Med Oral Pathol Oral Radiol Endod* 1997; **83**(1): 51–60.

69. LeResche L. Epidemiology of temporomandibular disorders: implications for the investigation of etiologic factors. *Crit Rev Oral Biol Med* 1997; **8**(3): 291–305.

70. Dworkin SF, Huggins KH, LeResche L, Von Korff M, Howard J, Truelove E ve ark. Epidemiology of signs and symptoms in temporomandibular disorders: clinical signs in cases and controls. *J Am Dent Assoc* 1990; **120**(3): 273–81.

71. Nekora-Azak A, Evlioglu G, Ordulu M, Işsever H. Prevalence of symptoms associated with temporomandibular disorders in a Turkish population. *J Oral Rehabil* 2006; **33**(2): 81–4.

72. Tvrdy P. Methods of imaging in the diagnosis of temporomandibular joint disorders. *Biomed Pap Med Fac Univ Palacky Olomouc Czech Repub* 2007; **151**(1): 133–136.

73. Editor: Ohrbach R. Ohrbach R, Gonzalez Y, List T, Michelotti A, Schiffman E. *Diagnostic Criteria for Temporomandibular Disorders Clinical Protocol and Assessment Instruments* [http://www.rdc-tmdinternational.org/TMDAssessmentDiagnosis/DCTMD.aspx] (3.12.2014). Erişim 15.01.2015, International RDC-TMD Consortium: http://www.rdc-tmdinternational.org/Home.aspx.

74. Kim YK, Kim SG, Im JH, Yun PY. Clinical survey of the patients with temporomandibular joint disorders, using research diagnostic criteria (Axis II) for TMD: Preliminary study. *J Craniomaxillofac Surg* 2012; **40**(4): 366-372.

75. Manfredini D, Guarda-Nardini L, Winocur E, Piccotti F, Ahlberg J, Lobbezoo F. Research diagnostic criteria for temporomandibular disorders: A systematic review of axis I epidemiologic findings. *Oral Surg Oral Med Oral Pathol Oral Radiol Endod* 2011; **112**(4): 453-462.

76. Emshoff R, Rudisch A. Validity of clinical diagnostic criteria for temporomandibular disorders: Clinical versus magnetic resonance imaging diagnosis of temporomandibular joint internal derangement and osteoarthrosis. *Oral Surg Oral Med Oral Pathol Oral Radiol Endod* 2001; **91**(1): 50-55.

77. Schiffman E, Ohrbach R, Truelove E, Look J, Anderson G, Goulet J-P ve ark. Diagnostic Criteria for Temporomandibular Disorders (DC/TMD) for Clinical and Research Applications: recommendations of the International RDC/TMD Consortium Network and Orofacial Pain Special Interest Group. *J Oral Facial Pain Headache* 2014; **28**(1): 6–27.

78. Paesani D, Westesson PL, Hatala MP, Tallents RH, Brooks SL. Accuracy of clinical diagnosis for TMJ internal derangement and arthrosis. *Oral Surg Oral Med Oral Pathol* 1992; **73**(3): 360–363.

79. Wiberg B, Wanman A. Signs of osteoarthrosis of the temporomandibular joints in young patients: a clinical and radiographic study. *Oral Surg Oral Med Oral Pathol Oral Radiol Endod* 1998; **86**(2): 158-164

80. Zakrzewska JM. Differential diagnosis of facial pain and guidelines for management. *Br J Anaesth* 2013; **111**(1) :95-104.

81. Newton RA. Facial pain and the temporomandibular joint. *Can Med Assoc J* 1970; **103**(6): 609-612.

82. Quail G. Atypical facial pain: a diagnostic challenge. *Aust Fam Physician* 2005; 34(8): 641-645.

83. de Senna RB, Silva VKS, França JP, Marques LS, Pereira LJ. Imaging diagnosis of the temporomandibular joint: critical review of indications and new perspectives. *Oral Radiol* 2009; **25**: 86–98.

84. Harorli A, Akgül HM, Dağistan S. *Dişhekimliği Radyolojisi*. Erzurum: Atatürk Üniversitesi Fakültesi Yayınları; 2006.

85. Crow HC, Parks E, Campbell JH, Stucki DS, Daggy J. The utility of panoramic radiography in temporomandibular joint assessment. *Dentomaxillofac Radiol* 2005; **34**(2): 91-95.

86. Bag AK, Gaddikeri S, Singhal A, Hardin S, Tran BD, Medina JA ve ark. Imaging of the temporomandibular joint: An update. *World J Radiol* 2014; **6**(8): 567-582.

87. American Society of Temporomandibular Joint Surgeons. Guidelines for diagnosis and management of disorders involving the temporomandibular joint and related musculoskeletal structures. *Cranio* 2003; **21**(1): 68–76.

88. Buescher JJ. Temporomandibular joint disorders. *Am Fam Physician* 2007; **76**(10): 1477-1482.

89. Gümüşsoy İ, Çakur B, Duman ŞB, Bayrakdar İŞ, Yaşa Y, Ocak A. Trabeküler Kemik Mimarisi ve Temporomandibular Eklem Rahatsızlığı. Oral Diagnoz ve Maksillofasiyal Radyoloji Derneği: 6. Ulusal Sempozyumu ve 1. Uluslararası Kongresi, İzmir, 17-19 Nisan 2015, ss.191-192.

90. Torres SR, Chen CS, Leroux BG, Lee PP, Hollender LG, Schubert MM. Fractal dimension evaluation of cone beam computed tomography in patients with bisphosphonate-associated osteonecrosis. *Dentomaxillofac Radiol* 2011; **40**(8): 501-505.

91. John MT, Dworkin SF, Mancl LA. Reliability of clinical temporomandibular disorder diagnoses. *Pain* 2005; **118**(1-2): 61–69.

92. Galhardo APM, da Costa Leite C, Gebrim EMMS, Gomes RLE, Mukai MK, Yamaguchi CA ve ark. The correlation of research diagnostic criteria for temporomandibular disorders and magnetic resonance imaging: A study of diagnostic accuracy. *Oral Surg Oral Med Oral Pathol Oral Radiol* 2013; **115**(2): 277-284.

93. Ozan F, Polat S, Kara I, Küçük D, Polat HB. Prevalence study of signs and symptoms of temporomandibular disorders in a Turkish population. *J Contemp Dent Pract* 2007; **8**(4): 35–42.

94. Jerjes W, Upile T, Abbas S, Kafas P, Vourvachis M, Rob J ve ark. Muscle disorders and dentition-related aspects in temporomandibular disorders: Controversies in the most commonly used treatment modalities. *Int Arch Med* 2008; **1**(1): 23-36.

95. Magnusson T, Egermark I, Carlsson GE. A longitudinal epidemiologic study of signs and symptoms of temporomandibular disorders from 15 to 35 years of age. *J Orofac Pain* 2000; **14**(4): 310-319.

96. Shetty US, Burde KN, Naikmasur VG, Sattur AP. Assessment of condylar changes in patients with temporomandibular joint pain using digital volumetric tomography. *Radiol Res Pract* 2014; **2014**:106059.

97. Khosla S, Riggs BL, Atkinson EJ, Oberg AL, McDaniel LJ, Holets M ve ark. Effects of sex and age on bone microstructure at the ultradistal radius: a population-based noninvasive in vivo assessment. *J Bone Miner Res* 2006; **21**(1): 124-131.

98. Giesen EB, van Eijden TM. The three-dimensional cancellous bone architecture of the human mandibular condyle. *J Dent Res* 2000; **79**(4): 957-963.

99. Emshoff R, Innerhofer K, Rudisch A, Bertram S. The biological concept of "internal derangement and osteoarthrosis": a diagnostic approach in patients with temporomandibular joint pain?. *Oral Surg Oral Med Oral Pathol Oral Radiol Endod* 2002; **93**(1): 39-44.

100. Campos MIG, Campos PSF, Cangussu MCT, Guimarães RC, Line SRP. Analysis of magnetic resonance imaging characteristics and pain in temporomandibular joints with and without degenerative changes of the condyle. *Int J of Oral Maxillofac Surg* 2008; **37**(6): 529-534.

101. Dias IM, Coelho PR, Assis NMSP, Leit FPP, Devito KL. Evaluation of the correlation between disc displacements and degenerative bone changes of the temporomandibular joint by means of magnetic resonance images. *Int J Oral Maxillofac Surg* 2012; **41**(9): 1051-1057.

102. Ögütcen-Toller M, Taşkaya-Yılmaz N, Yılmaz F. The evaluation of temporomandibular joint disc position in TMJ disorders using MRI. *Int J Oral Maxillofac Surg* 2002; **31**(6): 603-607.

103. Poveda-Roda R, Bagán JV, Jiménez-Soriano Y, Fons-Font A. Retrospective study of a series of 850 patients with temporomandibular dysfunction (TMD). Clinical and radiological findings. *Med Oral Patol Oral Cir Bucal* 2009; **14**(12): 628-34.

FORMLAR

Ek 1. Gönüllülerin bilgilendirilmiş onam formu

GÖNÜLLÜLERİN BİLGİLENDİRİLMİŞ ONAM (RIZA) FORMU

Sizi çene eklemini oluşturan kemik yüzeylerinin ve kemiğin iç yapısının değerlendirildiği bir çalışmaya dahil etmek istiyoruz. Çalışmamızın amacı, dişe bağlı şikayetleriniz nedeniyle çektireceğiniz panoramik röntgen üzerinde çene eklemini oluşturan kemiklerin mevcut durumu ve değişimini incelemektir. Çalışmaya klinik muayeneniz sonucunda panoramik röntgen görüntüye de ihtiyaç duyulursa ve belirlenmiş röntgen dozu çene-yüz yapınıza, doku kalınlığınıza uygun olursa dahil edileceksiniz. Gereksiz yere röntgen çekilmeyecektir. Daha sonra, sistemde olan röntgen görüntünüz üzerinden bilgisayar programı ile kemiğin iç yapısı ve kemik yüzeyleri değerlendirilecektir. Bir daha bu çalışma için fakülteye gelmenize gerek yoktur ve de yapılması planlanan bu çalışma, sizin dental tedavinizin başlaması ve devam etmesi için herhangi bir engel teşkil etmemektedir.

Çalışmada gönüllülere çene eklemine yönelik ağrı, ses gibi klinik durumlarının belirlenmesi için 6 soruluk bir anket yapılacaktır ve klinik durum, röntgen görüntüsü ile birlikte değerlendirilecektir. Gönüllülerden dişe bağlı şikayetler nedeniyle çektireceği panoramik röntgen ve anket doldurma dışında bir şey istenmeyecektir ve çalışma ile ilgili herhangi bir yükümlülükleri kalmayacaktır.

Bu formu imzalamış olsanız bile istemeniz halinde veya araştırıcının gerekli görmesi durumunda hiç bir mali ve hukuki yükümlülük olmadan çalışmadan ayrılabilirsiniz. Ayrılmanız halinde, tedavinizle ilgili hiçbir aksama veya değişiklik olamayacaktır. Bu çalışmada, sizin hiçbir hukuki ve mali sorumluluğunuz bulunmayıp, tüm sorumluluk araştırıcı ve destekleyiciye aittir. Çalışma için sizden veya bağlı bulunduğunuz sosyal güvenlik kuruluşundan ayrıca ücret alınmayacaktır. Çalışmada yer almanız için size herhangi bir ücret ödenmeyecektir.

İşlemlerle ilgili karşılaşabileceğiniz bir sorunda arayabileceğiniz kişi ve telefon aşağıda belirtilmiştir. Kişisel bilgileriniz ve isminiz gizli tutulacaktır. Etik kurullar ve resmi makamlar gerekirse size ait bilgilere ulaşabileceklerdir. Çalışmada hastalığınız ile ilgili önemli bir bilgiye ulaşılırsa size bildirilecektir. Çalışmadan elde edilecek genel bilgiler ve sonuçlar, yurt içi ve yurt dışında bilimsel toplantılarda/dergilerde bildiri

olarak sunulabilir/yayınlanabilir, ancak herhangi bir bildiri veya yayında size ait kimlik bilgileri hiç bir şekilde yayınlanmayacaktır. Sunulan veya yayınlanan veriler ve çalışma sonuçları izlenerek size ulaşılması mümkün olmayacaktır.

Sayın Dt. Belde Arsan tarafından İstanbul Üniversitesi Diş Hekimliği Fakültesi Ağız, Diş ve Çene Radyolojisi Anabilim Dalı'nda tıbbi bir araştırma yapılacağı belirtilerek bu araştırma ile ilgili yukarıdaki bilgiler bana aktarıldı. Bu bilgilerden sonra böyle bir araştırmaya "katılımcı" (denek) olarak davet edildim. Eğer bu araştırmaya katılırsam hekim ile aramda kalması gereken bana ait bilgilerin gizliliğine bu araştırma sırasında da büyük özen ve saygı ile yaklaşılacağına inanıyorum. Araştırma sonuçlarının eğitim ve bilimsel amaçlarla kullanımı sırasında kişisel bilgilerimin ihtimamla korunacağı konusunda bana yeterli güven verildi.

Projenin yürütülmesi sırasında herhangi bir sebep göstermeden araştırmadan çekilebilirim. (Ancak araştırmacıları zor durumda bırakmamak için araştırmadan çekileceğimi önceden bildirmemim uygun olacağının bilincindeyim) Ayrıca tıbbi durumuma herhangi bir zarar verilmemesi koşuluyla araştırmacı tarafından araştırma dışı da tutulabilirim.

Araştırma için yapılacak harcamalarla ilgili herhangi bir parasal sorumluluk altına girmiyorum. Bana da bir ödeme yapılmayacaktır.

İster doğrudan, ister dolaylı olsun araştırma uygulamasından kaynaklanan nedenlerle meydana gelebilecek herhangi bir sağlık sorunumun ortaya çıkması halinde, her türlü tıbbi müdahalenin sağlanacağı konusunda gerekli güvence verildi. (Bu tıbbi müdahalelerle ilgili olarak da parasal bir yük altına girmeyeceğim).

Araştırma sırasında bir sağlık sorunu ile karşılaştığımda; herhangi bir saatte, Dt. Belde Arsan, 0212 414 20 20 dahili 30333 ve 0536 354 77 33 telefonlarından ve İstanbul Üniversitesi Tıp Fakültesi Yerleşkesi Diş Hekimliği Fakültesi Ağız, Diş ve Çene Radyolojisi Anabilim Dalı Kat: -1 'den arayabileceğimi biliyorum.

Bu araştırmaya katılmak zorunda değilim ve katılmayabilirim. Araştırmaya katılmam konusunda zorlayıcı bir davranışla karşılaşmış değilim. Eğer katılmayı reddedersem, bu durumun tıbbi bakımıma ve hekim ile olan ilişkime herhangi bir zarar getirmeyeceğini de biliyorum.

Bana yapılan tüm açıklamaları ayrıntılarıyla anlamış bulunmaktayım. Kendi başıma belli bir düşünme süresi sonunda adı geçen bu araştırma projesinde "katılımcı"

(denek) olarak yer alma kararını aldım. Bu konuda yapılan daveti büyük bir memnuniyet ve gönüllülük içerisinde kabul ediyorum.

İmzalı bu form kağıdının bir kopyası bana verilecektir.

GÖNÜLLÜ ONAY FORMU

Yukarıda gönüllüye araştırmadan önce verilmesi gereken bilgileri gösteren metni okudum. Bunlar hakkında bana yazılı ve sözlü açıklamalar yapıldı. Bu koşullarla söz konusu klinik araştırmaya kendi rızamla hiçbir baskı ve zorlama olmaksızın katılmayı kabul ediyorum.

Gönüllünün Adı-soyadı/ İmzası/Tarih/ Adresi (varsa telefon no., faks no,...)

Araştırma ekibinde yer alan ve yetkin bir araştırmacının Adı-soyadı/ İmzası/ Tarih

Gerekiyorsa olur işlemine tanık olan kişinin Adı-soyadı/ İmzası/Tarih/ Adresi (varsa telefon no., faks no,...)

Gerekiyorsa yasal temsilcisinin Adı-soyadı/ İmzası/Tarih/ Adresi (varsa telefon no., faks no,...)

Ek 2. Klinik semptom form

Temporomandibular Eklem Düzensizlikleri
KLİNİK SEMPTOM FORMU

Hasta Adı: **TC:** **Tarih:**

AĞRI

1. Hiç çenenizde, şakak bölgesinde, kulak içinde veya kulağınızın önünde ağrı hissettiniz mi?

Hayır ☐ **Evet** ☐

"Hayır" olarak işaretlediyseniz, 5. soruya geçiniz.

2. Çenenizde, şakak bölgesinde, kulak içinde veya kulağınızın önündeki ağrı, ilk defa kaç yıl veya ay önce başladı?

..... yıl
..... ay

3. Geçen bir ay içerisinde, çenenizde veya şakak bölgenizde ağrınızın karakteri nasıldı?
Tek bir cevap seçiniz.

☐ Ağrı yok
☐ Tekrarlayan ağrı
☐ Sürekli ağrı

"Ağrı yok" olarak işaretlediyseniz, 5. soruya geçiniz.

4. Geçen bir ay içerisinde, aşağıda belirtilmiş aktiviteler, çene veya şakak bölgesindeki ağrınızı (olumlu veya olumsuz olarak) etkiledi mi?

	Hayır	Evet
A. Sert yiyecekler çiğneme	☐	☐
B. Ağız açma veya çenenin sağ/sol/ileri hareketlerinde	☐	☐
C. Sakız çiğneme, diş sıkma/gıcırdatma, ısırma	☐	☐
D. Konuşma, esneme, öpüşme	☐	☐

BAŞ AĞRISI

5. Geçen bir ay içerisinde, başınızda şakak bölgenize doğru bir ağrı oldu mu?

Hayır ☐ **Evet** ☐

"Hayır" olarak işaretlediyseniz, 8. soruya geçiniz.

6. Şakak bölgenizi içeren baş ağrısı, ilk defa kaç yıl veya ay önce başladı?

..... yıl
..... ay

7. Geçen bir ay içerisinde, aşağıda belirtilmiş aktiviteler, baş ağrınızı (olumlu veya olumsuz olarak) etkiledi mi?

	Hayır	Evet
A. Sert yiyecekler çiğneme	☐	☐
B. Ağız açma veya çenenin sağ/sol/ileri hareketlerinde	☐	☐
C. Sakız çiğneme, diş sıkma/gıcırdatma, ısırma	☐	☐
D. Konuşma, esneme, öpüşme	☐	☐

ÇENE EKLEMİNİN SESLERİ

8. Geçen bir ay içerisinde, çenenizi hareket ettirdiğinizde hiç ses duydunuz mu?

Hayır	Evet	Sağ	Sol	Bilmiyorum
☐	☐	☐	☐	☐

ÇENENİN KAPALI KİLİTLENMESİ

9. Hiç ağzınızı açmadığınız, çenenizin kilitlendiği veya takıldığı bir zaman oldu mu?

Hayır	Evet	Sağ	Sol	Bilmiyorum
☐	☐	☐	☐	☐

"Hayır" olarak işaretlediyseniz, 13. soruya geçiniz.

10. Çene kilitlenmesi, ağız açıklığınızı sınırlandıracak, çiğnemenizi engelleyecek kadar ciddi miydi?

Hayır	Evet	Sağ	Sol	Bilmiyorum
☐	☐	☐	☐	☐

"Hayır" olarak işaretlediyseniz, 13. soruya geçiniz.

11. Geçen bir ay içerisinde, bir an için bile olsa ağzı tam açamadığınız ama sonrasında kilitlenme çözülerek, ağzı tam olarak açabildiğiniz oldu mu?

Hayır	Evet	Sağ	Sol	Bilmiyorum
☐	☐	☐	☐	☐

"Hayır" olarak işaretlediyseniz, 13. soruya geçiniz.

12. Şu anda ağzınızı tam olarak açamayacak kadar, çeneniz kilitleniyor veya takılıyor mu?

Hayır	Evet	Sağ	Sol	Bilmiyorum
☐	☐	☐	☐	☐

ÇENENİN AÇIK KİLİTLENMESİ

13. Geçen bir ay içerisinde, ağzınızı tam olarak açtığınız (esneme sırasında) zaman kilitlenme veya takılma sonrasında kapatamadığınız oldu mu?

Hayır	Evet	Sağ	Sol	Bilmiyorum
☐	☐	☐	☐	☐

"Hayır" olarak işaretlediyseniz, formu teslim ediniz.

14. Geçen bir ay içerisinde, ağzınız açıkken çeneniz kilitlendiğinde, kapatmak için dinlendirme, hareket ettirme, itme veya kuvvet uygulaması yaptınız mı?

Hayır	Evet	Sağ	Sol	Bilmiyorum
☐	☐	☐	☐	☐

Ek 3. Klinik muayene formu.

TK/TMED KLİNİK MUAYENE FORMU

Hasta Adı: TC: Tarih:

1a. Son bir ay içerisinde hissedilen ağrının yeri (uygun olan tüm seçenekler işaretlenebilir):

SAĞ TARAFTAKİ AĞRI				SOL TARAFTAKİ AĞRI			
☐ Yok	☐ Temporalis	☐ Diğer çiğneme kasları	☐ Diğer yapılar	☐ Yok	☐ Temporalis	☐ Diğer çiğneme kasları	☐ Diğer yapılar
	☐ Massater	☐ TME			☐ Massater	☐ TME	

1b. Son bir ay içerisindeki baş ağrısının yeri (uygun olan tüm seçenekler işaretlenebilir):

☐ Yok ☐ Temporal ☐ Diğer ☐ Yok ☐ Temporal ☐ Diğer

2. İnsizal İlişkiler

Over jet: ☐☐ mm **Referans Diş** ☐ 11 ☐ 21 ☐ Diğer

Over bite: ☐☐ mm Deviasyon: ☐ Sağ ☐ Sol ☐ N/A ☐☐ mm

3. Ağız Açma Şekli

☐ Deviasyon yok ☐ Düzeltilmiş deviasyon (S) Tek tarafta sonlanan deviasyon: ☐ Sağ ☐ Sol

4. Dikey Hareket Aralığı

A. Ağrı olmadan ağız açıklığı ☐☐ mm

B. Maksimum ağız açıklığı ☐☐ mm

C. Maksimum ağız açıklığı (destekli) ☐☐ mm

D. Sonlandırıldı? H E

SAĞ	Ağrı		Aynı Ağrı		Aynı Başağrısı		SOL	Ağrı		Aynı Ağrı		Aynı Başağrısı	
Temporalis	H	E	H	E	H	E	Temporalis	H	E	H	E	H	E
Massater	H	E	H	E			Massater	H	E	H	E		
TME	H	E	H	E			TME	H	E	H	E		
Diğer çiğneme kasları	H	E	H	E			Diğer çiğneme kasları	H	E	H	E		
Diğer yapılar	H	E	H	E			Diğer yapılar	H	E	H	E		
Temporalis	H	E	H	E	H	E	Temporalis	H	E	H	E	H	E
Massater	H	E	H	E			Massater	H	E	H	E		
TME	H	E	H	E			TME	H	E	H	E		
Diğer çiğneme kasları	H	E	H	E			Diğer çiğneme kasları	H	E	H	E		
Diğer yapılar	H	E	H	E			Diğer yapılar	H	E	H	E		

5. Yatay Hareketler

A. Sağ lateral hareket ☐☐ mm

B. Sol lateral hareket ☐☐ mm

C. Protrüzyon ☐☐ mm

SAĞ	Ağrı		Aynı Ağrı		Aynı Başağrısı	
Temporalis	H	E	H	E	H	E
Massater	H	E	H	E		
TME	H	E	H	E		
Diğer çiğneme kasları	H	E	H	E		
Diğer yapılar	H	E	H	E		

SOL	Ağrı		Aynı Ağrı		Aynı Başağrısı	
Temporalis	H	E	H	E	H	E
Massater	H	E	H	E		
TME	H	E	H	E		
Diğer çiğneme kasları	H	E	H	E		
Diğer yapılar	H	E	H	E		

SAĞ	Ağrı		Aynı Ağrı		Aynı Başağrısı	
Temporalis	H	E	H	E	H	E
Massater	H	E	H	E		
TME	H	E	H	E		
Diğer çiğneme kasları	H	E	H	E		
Diğer yapılar	H	E	H	E		

SOL	Ağrı		Aynı Ağrı		Aynı Başağrısı	
Temporalis	H	E	H	E	H	E
Massater	H	E	H	E		
TME	H	E	H	E		
Diğer çiğneme kasları	H	E	H	E		
Diğer yapılar	H	E	H	E		

SAĞ	Ağrı		Aynı Ağrı		Aynı Başağrısı	
Temporalis	H	E	H	E	H	E
Massater	H	E	H	E		
TME	H	E	H	E		
Diğer çiğneme kasları	H	E	H	E		
Diğer yapılar	H	E	H	E		

SOL	Ağrı		Aynı Ağrı		Aynı Başağrısı	
Temporalis	H	E	H	E	H	E
Massater	H	E	H	E		
TME	H	E	H	E		
Diğer çiğneme kasları	H	E	H	E		
Diğer yapılar	H	E	H	E		

---

6. Ağız Açma ve Kapamada Eklem Sesleri

SAĞ TME	Uzman				Hasta		Ağrı + Klik		Aynı Ağrı	
	Açık		Kapalı							
Klik	H	E	H	E	H	E ▶	H	E	H	E
Krepitasyon	H	E	H	E	H	E				

SOL TME	Uzman				Hasta		Ağrı + Klik		Aynı Ağrı	
	Açık		Kapalı							
Klik	H	E	H	E	H	E ▶	H	E	H	E
Krepitasyon	H	E	H	E	H	E				

---

7. Yatay Hareketlerde Eklem Sesleri

SAĞ TME	Uzman		Hasta		Ağrı + Klik		Aynı Ağrı	
Klik	H	E	H	E ▶	H	E	H	E
Krepitasyon	H	E	H	E				

SOL TME	Uzman		Hasta		Ağrı + Klik		Aynı Ağrı	
Klik	H	E	H	E ▶	H	E	H	E
Krepitasyon	H	E	H	E				

---

8. Çene Kilitlenmesi

SAĞ TME	Kilitlenme		Redüksiyon Hasta		Redüksiyon Uzman	
Açarken	H	E	H	E	H	E
Tam açıkken	H	E	H	E	H	E

SOL TME	Kilitlenme		Redüksiyon Hasta		Redüksiyon Uzman	
Açarken	H	E	H	E	H	E
Tam açıkken	H	E	H	E	H	E

9. Palpasyonda Kas ve Eklem Ağrısı

SAĞ									SOL								
1kg	Ağrı		Aynı Ağrı		Aynı Başağrısı		Yansıyan Ağrı		1kg	Ağrı		Aynı Ağrı		Aynı Başağrısı		Yansıyan Ağrı	
Temporalis (arka)	H	E	H	E	H	E	H	E	Temporalis (arka)	H	E	H	E	H	E	H	E
Temporalis (orta)	H	E	H	E	H	E	H	E	Temporalis (orta)	H	E	H	E	H	E	H	E
Temporalis (ön)	H	E	H	E	H	E	H	E	Temporalis (ön)	H	E	H	E	H	E	H	E
Massater (orijin)	H	E	H	E			H	E	Massater (orijin)	H	E	H	E			H	E
Massater (gövde)	H	E	H	E			H	E	Massater (gövde)	H	E	H	E			H	E
Massater (yapışma)	H	E	H	E			H	E	Massater (yapışma)	H	E	H	E			H	E
TME	Ağrı				Aynı Ağrı		Yansıyan Ağrı		TME	Ağrı				Aynı Ağrı		Yansıyan Ağrı	
Lateral Kutup 0,5kg	H	E			H	E	H	E	Lateral Kutup 0,5kg	H	E			H	E	H	E
Lateral Kutup çevresi 1kg	H	E			H	E	H	E	Lateral Kutup çevresi 1kg	H	E			H	E	H	E

10. Palpasyonda Yardımcı Kas Ağrısı

SAĞ									SOL								
0,5kg	Ağrı				Aynı Ağrı		Yansıyan Ağrı		0,5 kg	Ağrı				Aynı Ağrı		Yansıyan Ağrı	
Mandibular posterior bölge	H	E			H	E	H	E	Mandibular posterior bölge	H	E			H	E	H	E
Submandibular bölge	H	E			H	E	H	E	Submandibular bölge	H	E			H	E	H	E
Lateral pterygoid	H	E			H	E	H	E	Lateral pterygoid	H	E			H	E	H	E
Temporalis tendonu	H	E			H	E	H	E	Temporalis tendonu	H	E			H	E	H	E

11. Teşhis

Ağrı Tipi

- ☐ Yok
- ☐ Myalji
- ☐ Yansıyan miyofasiyal ağrı
- ☐ Sağ atralji
- ☐ Sol atrallji
- ☐ TMED bağlı başağrısı

Sağ TME Disfonksiyonu

- ☐ Yok
- Disk Deplasmanı
  - ☐ Redüksiyonlu
  - ☐ Redüksiyonlu + kesintili kilitlenme
  - ☐ Redüsiyonsuz + sınırlı ağız açıklığı
  - ☐ Redüsiyonsuz + normal ağız açıklığı
- ☐ Dejeneratif eklem hastalığı
- ☐ Dislokasyon

Sol TME Disfonksiyonu

- ☐ Yok
- Disk Deplasmanı
  - ☐ Redüksiyonlu
  - ☐ Redüksiyonlu + kesintili kilitlenme
  - ☐ Redüsiyonsuz + sınırlı ağız açıklığı
  - ☐ Redüsiyonsuz + normal ağız açıklığı
- ☐ Dejeneratif eklem hastalığı
- ☐ Dislokasyon

Ek 4. Temporomandibular Eklem Disfonksiyonunda Tanı Kriterleri (TK/TMED)

Ağrının Eşlik Ettiği TMED ve Baş Ağrısı

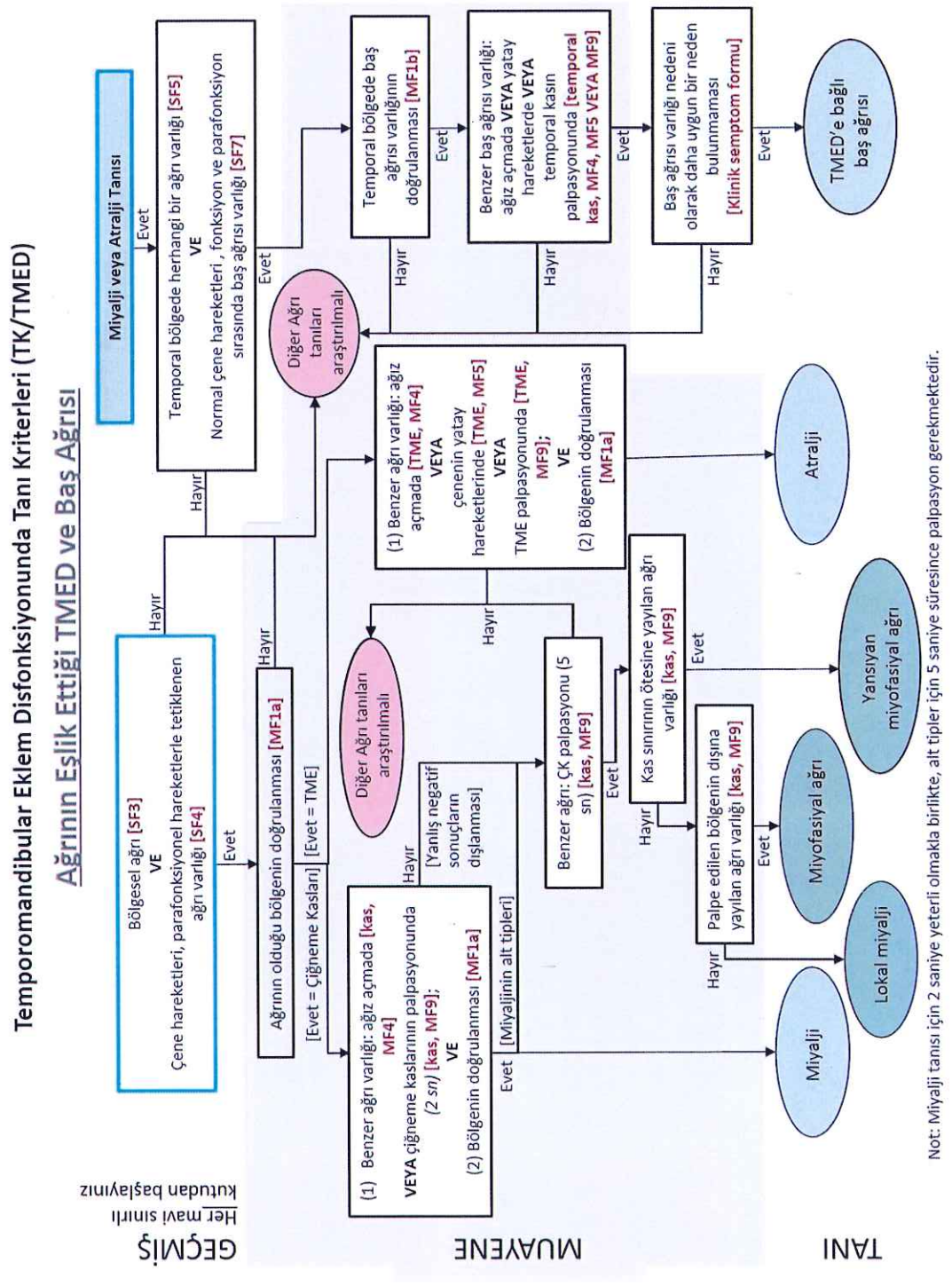

Ek 5. Temporomandibular Eklem Disfonksiyonunda Tanı Kriterleri (TK/TMED)

Eklem İçi Düzensizlik ve Dejeneratif Eklem Hastalığı

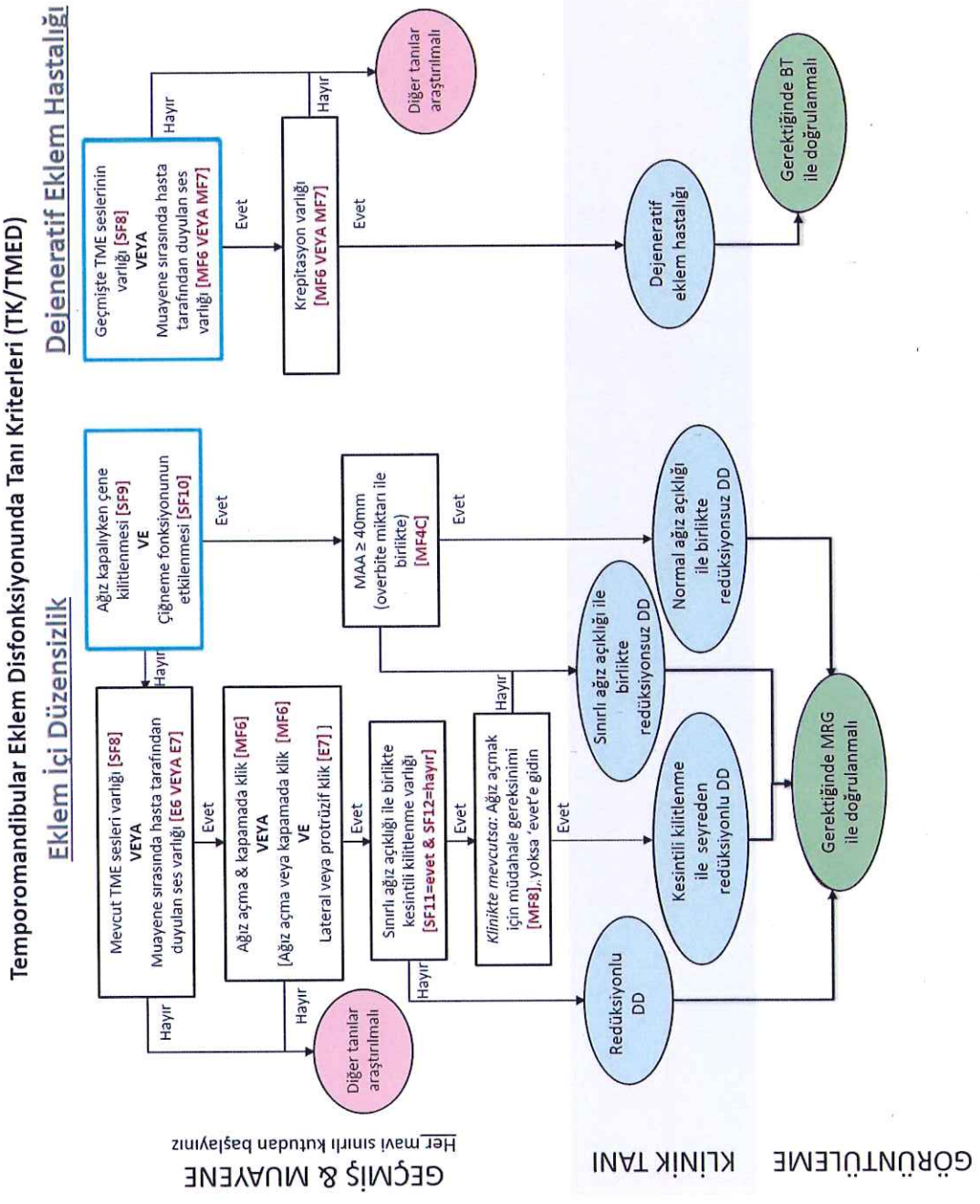

ETİK KURUL KARARI

T.C.
İSTANBUL ÜNİVERSİTESİ
DİŞ HEKİMLİĞİ FAKÜLTESİ
KLİNİK ARAŞTIRMALAR ETİK KURULU

Sayı :8 28.01.2015

Konu :Prof. Dr. İlknur Özcan

Sayın Prof. Dr. İlknur Özcan
Ağız, Diş ve Çene Radyolojisi Anabilim Dalı
İlgi : Ağız, Diş ve Çene Radyolojisi Anabilim Dalı nın 27/11/2014 gün ve 280773 sayılı yazısı.

Sorumlu araştırıcılığını üstlendiğiniz 2014/10 dosya nolu "Temporomandibuler Eklem Hastalarında Mandibular Kondilin Trabeküler Yapısının Fraktal Analiz Yöntemi ile İncelenmesi." başlıklı çalışma kurulumuzun 28/01/2015 tarih ve 6 sayılı toplantısında görüşülerek etik yönden uygun bulunmuş olup, tutanaklar ekte sunulmuştur.

Bilgilerinizi rica ederim.

Prof.Dr. Faruk Haznedaroğlu
İ.Ü. Diş Hekimliği Fakültesi Klinik
Araştırmalar Etik Kurul Başkanı

Eki: İ.Ü. Diş Hekimliği Fakültesi Klinik Araştırmaları Etik Kurulu Karar Formu

ÖZGEÇMİŞ

Kişisel Bilgiler

Adı	Belde	**Soyadı**	Arsan
Doğ.Yeri	Kadıköy	**Doğ.Tar.**	28/12/1987
Uyruğu	T.C.	**TC Kim No**	11752688514
Email	beldearsan@gmail.com	**Tel**	05363547733

Eğitim Düzeyi

	Mezun Olduğu Kurumun Adı	**Mez. Yılı**
Uzmanlık Eğitimi	İstanbul Üniversitesi – Diş Hekimliği Fakültesi – Ağız, Diş ve Çene Radyolojisi Ana Bilim Dalı	
Lisans	Marmara Üniversitesi – Diş Hekimliği Fakültesi	2011
Lise	VKV Koç Özel Lisesi	2006

İş Deneyimi (Sondan geçmişe doğru sıralayın)

	Görevi	**Kurum**	**Süre (Yıl - Yıl)**
1.			-
2.			-
3.			-

Yabancı Dilleri	**Okuduğunu Anlama***	**Konuşma***	**Yazma***	**KPDS/ÜDS Puanı**	**(Diğer) Puanı**
İngilizce	Çok iyi	Çok iyi	Çok iyi	83	

*Çok iyi, iyi, orta, zayıf olarak değerlendirin

	Sayısal	**Eşit Ağırlık**	**Sözel**
LES Puanı			
(Diğer) Puanı			

Bilgisayar Bilgisi

Program	**Kullanma becerisi**
MS Office	Çok iyi
Image J	Çok iyi
Adobe Illustrator	Orta

Yayınları/Tebligleri Sertifikaları/Ödülleri

Özel İlgi Alanları (Hobileri):