**T.C.**
**İSTANBUL ÜNİVERSİTESİ**
**SAĞLIK BİLİMLERİ ENSTİTÜSÜ**

**( YÜKSEK LİSANS TEZİ )**

# DENTAL FOLLİKÜLLERDE ACTIVATOR PROTEIN-1 (AP-1) ÜYESİ ACTIVATING TRANSCRIPTION FACTOR-2 (ATF-2) PROTEİNİNİN EKSPRESYONU

**İLKER BOLAT**

**DANIŞMAN**
**DOÇ. DR. NURULLAH KEKLİKOĞLU**

**HİSTOLOJİ VE EMBRİYOLOJİ ANA BİLİM DALI**
**HİSTOLOJİ VE EMBRİYOLOJİ PROGRAMI**

**İSTANBUL-2008**

# TEZ ONAYI

Aşağıda tanıtımı yapılan tez, jüri tarafından başarılı bulunarak Yülsek Lisans tezi olarak kabul edilmiştir.

08/07/2008

Prof.Dr.Emine Kökoğlu
Enstitü Müdürü

| | |
|---|---|
| Kurum | : İstanbul Üniversitesi Sağlık Bilimleri Enstitüsü |
| Program Adı | : Histoloji ve Embriyoloji |
| Programın seviyesi | : Yüksek Lisans ☒ Doktora ☐ |
| Anabilim Dalı | : Histoloji ve Embriyoloji Anabilim Dalı |
| Tez Sahibi | : İlker BOLAT |
| Tez Başlığı | : Dental Folliküllerde Activator Protein-1 (AP-1) Üyesi Activating Trancription Factor-2 (ATF -2 ) Proteininin Ekspresyonu |
| Sınav Yeri | : İstanbul Tıp Fakültesi Histoloji ve Embriyoloji Anabilim Dalı |
| Sınav Tarihi | : 01 / 07 / 2008 |

Tez Sınav Jürisi

Ünvanı Adı Soyadı Üniversitesi, Fakültesi, Anabilim Dalı

1.Doç.Dr.Nurullah KEKLİKOĞLU (Tez Danışmanı) Dişhekimliği Fak. Histoloji ve Embriyoloji ABD

2.Prof.Dr.Sevtap AKINCI Dişhekimliği Fak. Histoloji ve Embriyoloji ABD

3.Prof.Dr.Yurdagül CANBERK İstanbul Tıp Fak. Histoloji ve Embriyoloji ABD

4.Prof.Dr.Suzan DAĞLIOĞLU Veteriner Fak. Histoloji ve Embriyoloji ABD

5.Doç.Dr.Meral KOYUTÜRK İst.Bilim Ün.Tıp Fak Histoloji ve Embriyoloji ABD .

**BEYAN**

Bu tez çalışmasının kendi çalışmam olduğunu, tezin planlanmasından yazımına kadar bütün safhalarda etik dışı davranışımın olmadığını, bu tezdeki bütün bilgileri akademik ve etik kurallar içinde elde ettiğimi, bu tez çalışmayla elde edilmeyen bütün bilgi ve yorumlara kaynak gösterdiğimi ve bu kaynakları da kaynaklar listesine aldığımı, yine bu tezin çalışılması ve yazımı sırasında patent ve telif haklarını ihlal edici bir davranışımın olmadığı beyan ederim.

İLKER BOLAT



# İTHAF

*Çok sevgili  aileme ithaf ediyorum……*

# TEŞEKKÜR

*Bu çalışmanın her aşamasında beni destekleyen, çalışmanın yürütülmesi için gerekli olanakları sağlayan, bilgi ve deneyimlerini benden esirgemeyen danışman hocam Sayın Doç. Dr. Nurullah Keklikoğlu'na*

*Çalışmanın gerçekleşmesi için gerekli uygun ortam ve imkanları sağlayıp, titiz ve değerli katkılarıyla destek olan Dişhekimliği Fakültesi Histoloji ve Embriyoloji Bilim Dalı Başkanı hocam Sayın Prof. Dr. Sevtap İnce Akıncı'ya*

*Bu çalışma için gerekli olan dokuların sağlanmasındaki yardımlarından dolayı Dişhekimliği Fakültesi Ağız, Diş-Çene Cerrahisi Bilim Dalı'ndan Sayın Dr. Dt. Hümeyra Kocaelli'ye*

*Her türlü destekle, her koşulda yanımda olan sevgili aileme,*

*.. çok teşekkür ederim.*

*Bu çalışma, İstanbul Üniversitesi Bilimsel Araştırma Projeleri Birimi tarafından desteklenmiştir. Proje No: T-101/15122006*

# İÇİNDEKİLER

TEZ ONAYI ..... İİ
BEYAN ..... İİİ
İTHAF ..... İV
TEŞEKKÜR ..... V
İÇİNDEKİLER ..... Vİ
TABLOLAR LİSTESİ ..... Vİİİ
ŞEKİLLER LİSTESİ ..... İX
SEMBOLLER / KISALTMALAR LİSTESİ ..... X
ÖZET ..... Xİ
ABSTRACT ..... Xİİ
1. GİRİŞ VE AMAÇ ..... 1
2. GENEL BİLGİLER ..... 3
2.1. Dişlerin Histolojik Yapısı ..... 3
2.1.1. Mine ..... 3
2.1.2. Dentin ..... 5
2.1.3. Pulpa ..... 7
2.1.4. Sement ..... 8
2.1.5. Periodontal Ligament ..... 9
2.2. Diş Gelişimi ..... 10
2.2.1. Dental Follikül ..... 12
2.3. Activator Protein-1 (AP-1) ..... 14
2.3.1. ATF-2 ve Fra-2 ..... 16
3. GEREÇ VE YÖNTEM ..... 18
3.1. Dokular ..... 18
3.2. Dokuların Hazırlanması ..... 18
3.3. Doku Kesitlerinin Alınması ..... 20
3.4. İmmunohistokimyasal (İHK) Boyama ..... 21
3.5. Kesitlerin İncelenmesi ..... 24
4. BULGULAR ..... 26
5. TARTIŞMA ..... 37

KAYNAKLAR ..... 40
ETİK KURUL KARARI ..... 47
ÖZGEÇMİŞ ..... 48

# TABLOLAR LİSTESİ

Tablo 1: Dental follikülün epitel ve bağ dokusu hücrelerindeki ATF-2 immunoreaktivitesinin oranları. .....27
Tablo 2: Dental follikülün epitel ve bağ dokusu hücrelerindeki Fra-2 immunoreaktivitesinin oranları. .....28
Tablo 3: Dental follikül hücrelerinde ATF-2 ve Fra-2 immunoreaktivitesinin istatistiksel karşılaştırması. .....29

# ŞEKİLLER LİSTESİ

Şekil 1: Bir diş germini oluşturan yapılar. A: Dental organ, B: Dental papilla, C: Dental follikül. .....12
Şekil 2: Etüvdeki parafin banyoları.....20
Şekil 3: Kullanılan immunohistokimyasal boya kitleri.....22
Şekil 4: Kullanılan foto ataşmanlı ışık mikroskobu. .....24
Şekil 5: Dental follikülde ATF-2 immunoreaktivitesi negatif kontrolü (x63).....32
Şekil 6: Dental follikülde Fra-2 immunoreaktivitesi negatif kontrolü (x160).....32
Şekil 7: Dental follikülde ATF-2 immunoreaktivitesi (x63). İmmunoreaktivite gösteren hücreler (oklar).....33
Şekil 8: Dental follikülde ATF-2 immunoreaktivitesi (x160). İmmunoreaktivite gösteren hücreler (oklar).....33
Şekil 9: Dental follikülde ATF-2 immunoreaktivitesi (x400). İmmunoreaktivite gösteren epitel hücreleri (oklar). .....34
Şekil 10: Dental follikülde ATF-2 immunoreaktivitesi (x400). İmmunoreaktivite gösteren bağ dokusu hücreleri (oklar). .....34
Şekil 11: Dental follikülde Fra-2 immunoreaktivitesi (x63). İmmunoreaktivite gösteren hücreler (oklar).....35
Şekil 12: Dental follikülde Fra-2 immunoreaktivitesi (x160). İmmunoreakttivite gösteren hücreler (oklar).....35
Şekil 13: Dental follikülde Fra-2 immunoreaktivitesi (x400). İmmunoreaktivite gösteren epitel hücreleri (oklar). .....36
Şekil 14: Dental follikülde Fra-2 immunoreaktivitesi (x400). İmmunoreaktifvite gösteren bağ dokusu hücreleri (oklar). .....36

# SEMBOLLER / KISALTMALAR LİSTESİ

ATF-2 : Activating Transcription Factor-2

AP-1 : Activator Protein-1

BH : Bağ Dokusu Hücreleri

DF : Dental Follikül

EH : Epitel Hücreleri

Fra-2 : Fos related antigen-2

İHK : İmmunohistokimyasal

İR : İmmunoreaktivite

PDL : Periodontal ligament

# ÖZET

Bolat İ. Dental Folliküllerde Activator Protein-1 (AP-1) Üyesi Activating Transkription Factor-2 (ATF-2) Proteininin Ekspresyonu. İstanbul Üniversitesi Sağlık Bilimleri Enstitüsü, Histoloji ve Embriyoloji ABD. Yüksek Lisans Tezi. İstanbul 2008.

Erişkinlerde gömük kalmış dişlerin etrafında bulunan Dental folliküldeki (DF) epitel artıklarının kist oluşumunda etkin olduğu savunulmaktadır. Bu çalışmada büyüme, çoğalma ve farklılaşma gibi önemli hücresel olayları düzenleyen Activator Protein-1 (AP-1) ailesi üyesi ATF-2 proteininin DF'ün epitel hücreleri (EH) ve bağ dokusu hücrelerinde (BH) ekspresyon oranını saptamak ve karşılaştırmak amaçlanmıştır. Diğer AP-1 üyelerinin benzer oranda eksprese olup olmadığını test etmek için de Fra-2 protein ekspresyonu araştırılmıştır.

Araştırmamızda 30 hastanın DF dokularındaki EH'nde ve BH'nde ATF-2 ve Fra-2 immunoreaktivitesi (ATF-2-İR ve Fra-2-İR) immunohistokimyasal yöntem kullanılarak araştırıldı.

ATF-2-İR pozitif hücrelerin oranları; EH'nde %17,36±9,55, BH'inde %27,27±14,86; Fra-2-İR pozitif hücrelerin oranları; EH'nde %20,04±11,47, BH'inde %16,71±9,05 bulundu. Yapılan istatistiksel karşılaştırmada; EH ve BH arasında hem ATF-2-İR açısından ($p<0,001$) hem de Fra-2-İR açısından ($p<0,05$) farklılıklar bulundu. EH'nde ATF-2-İR ve Fra-2-İR arasında anlamlı fark bulunmadı ($p>0,05$), ancak BH'inde ATF-2-İR ve Fra-2-İR arasındaki fark anlamlı bulundu ($p<0,001$).

Bu verilere göre ATF-2 ekspresyonunun DF'ün EH'nden kaynaklanan kist oluşumunda etken olmadığı anlaşılmıştır. Fra-2 ekspresyonunun ise EH'nde BH'ne göre fazla eksprese olması epitelyal hücre kaynaklı kist oluşumunda etkili olabileceğini göstermiştir. Ayrıca ATF-2 ve Fra-2 ekspresyonlarının EH'nde benzer olmasına karşın BH'inde farklı bulunması AP-1 üyelerinin aynı dokuda farklı oranlarda eksprese olabildiğini göstermiştir.

**Anahtar Kelimeler :** Dental follikül, AP-1, ATF-2, Fra-2, Epitel artıkları.

Bu çalışma, İstanbul Üniversitesi Bilimsel Araştırma Projeleri Birimi tarafından desteklenmiştir. Proje No: T-101/15122006.

## ABSTRACT

Bolat I. Expression of Activating Transcription Factor-2 (ATF-2) protein, a member of Activator Protein-1 (AP-1), in Dental Follicles. Istanbul University, Institute of Health Science, Histology and Embryology, Yüksek Lisans Tezi, Istanbul 2008.

The epithelial rests contained by Dental follicle (DF) which exists around the impacted teeth in adults are effective in cyst formation. In this study, determining and comparing the expression rate of ATF-2 protein, which is a member of Activator Protein-1 (AP-1) family that regulates the cellular events such as growth, proliferation and differentiation, in DF's epithelial cells (EC) and connective tissue cells (CC) is aimed. And for testing whether the other AP-1 members are expressed in a similar proportion or not, Fra-2 protein expression was investigated.

In this research, ATF-2 and Fra-2 immunoreactivity (ATF-2-İR and Fra-2-IR) in EC and CC in DF tissues of 30 patients was investigated by using immunohistochemical method.

The ratio of ATF-2-IR positive cells was found as %17.36±9.55 in EC, %27.27±14.86 in CC; and the ratio of Fra-2-IR positive cells was found as %20.04±11.47 in EC, %16.71±9.05 in CC. There were statistically differences between EC and CC both in terms of ATF-2-IR ($p<0.001$) and Fra-2-IR ($p<0.05$). There was no significant difference found between ATF-2-IR and Fra-2-IR in ECs ($p>0.05$), however, the difference between ATF-2-IR and Fra-2-IR in CCs was found as significant ($p<0.001$).

According to the our results ATF-2 expression is not effective in cyst formation caused by DF's EC.And being expressed more in EC than in CC demonstrated that Fra-2 expression may be effective in cyst formation. Furthermore, although ATF-2 and Fra-2 expressions are similar in EC, finding those different in CC demonstrated that AP-1 members may be expressed in different ratios in same tissues.


**Key Words:** Dental follicle, AP-1, ATF-2, Fra-2, Epithelial rests.

The present work was supported by Research Fund of the Istanbul Unıversıty. Project number: T-101/15122006.

# 1. GİRİŞ VE AMAÇ

Dental follikül (DF) diş germini oluşturan yapılardan biridir ve sement, peridontal ligament (PDL) ve alveol kemiğinin dişe yakın kısımlarını oluşturur (13,17,63). DF, gelişmekte olan diş germinin çevresini saran, kranial nöral krestten köken almış çeşitli hücre türleri içeren ektomezenkimal bir dokudur. İnsanda DF sementoblastlar için prekürsor hücreler, PDL hücreleri ve osteoblastlar içermektedir (33). Gelişmekte olan her bir dişin etrafında bulanan DF, diş sürmesi ve alveolar kemik rezorpsiyonu için gereklidir (72). Aynı şekilde DF'ün sürmemiş gömük dişlerin etrafındaki varlığı radyografik ve histolojik olarak gözlenmiştir (34). Erişkinde sürmemiş gömük dişler etrafında bulunan DF başta dentigeröz kist (folliküler kist) olmak üzere bazı patolojik değişimlere uğrayabildiğinden gömük dişlerin çekimleri sırasında cerrahi olarak çıkarılmaktadır (53). Gömük dişlerin çevresindeki perikuronal dokularda yapılan bir histopatolojik çalışmada örneklerin % 41,35'inin normal-sağlıklı DF olduğu, % 58,65'inin ise patolojik değişimler gösterdiği saptanmıştır (53). Folliküler kistlerin DF hücrelerindeki epitel artıklarından kaynaklı olduğu ileri sürülmektedir (12). Gömük kalmış dişlerin kuronunu çevreleyen dentigeröz kistlerin oluşumunda apoptozis ve hücre proliferasyonunun etkin olduğu belirtilmiştir (17).

Diş sürmesi sırasında hücresel düzeyde birçok gen ve protein rol oynamaktadır (46). Transkripsiyon faktörlerinden biri olan Activator Protein-1 (AP-1) ailesi üyesi proteinler değişik gen ekspresyonlarını düzenleyerek büyüme, çoğalma (proliferasyon), farklılaşma (diferensiasyon), programlı ölüm (apoptozis) ve onkojenik transformasyon gibi çok sayıda hücresel süreçlerde önemli rol oynarlar (4,11,26,48). Diş sürmesi sırasında DF hücrelerinden eksprese olan AP-1 ailesi üyesi proteinlerden c-Fos proteininin diş sürmesi için gerekli olduğu ve hücresel düzeyde önemli rol oynadığı gösterilmiştir (72,73,75). Ancak gelişimini tamamlamış fakat sürmemiş dişlerin etrafındaki DF'ün içerdiği epitel hücre artıklarından gelişen kistik yapılarda AP-1 üyesi proteinlerin ekspresyonları ve patolojik gelişimdeki rolleri konusunda yeterli sayıda araştırma yoktur.

Bu çalışmada, AP-1 ailesinin bir üyesi olan Activating Transcription Factor-2 (ATF-2) proteininin gömük dişlerin çevresinde bulunan DF'ü oluşturan bağ dokusu ve epitel hücrelerindeki immunoreaktivitesi araştırılacaktır. AP-1 ailesinin diğer üyelerinin ATF-2 proteini ile benzer oranda eksprese olup olmadığını bir örnekle test etmek için Fos-related antigen-2 (Fra-2) proteini immunoreaktivitesi kullanılacaktır. Bu çalışmada kist gelişmesi için gerekli olan proliferasyon ve apoptozis gibi birçok hücresel olayda önemli roller üstlenen bu proteinlerin DF'ü oluşturan dokularda yüksek oranda eksprese olup olmadıklarını saptamak amaçlanmıştır. DF'ün patolojik potansiyelinde bu proteinlerin rollerinin saptanması, tanı ve tedavi süreçlerine önemli katkı sağlayabilecektir.

# 2. GENEL BİLGİLER

## 2.1. Dişlerin Histolojik Yapısı

Erişkin bir insanda, alt ve üst çene kemiklerinde simetrik bir kavis içine yerleşmiş 32 adet sürekli diş bulunur. Her diş, anatomik olarak diş etinden yukarı uzanan bir kuron (taç) ile diş etinin altındaki bir ya da daha fazla sayıdaki kökten oluşmuştur (28). Histolojik olarak diş dört bölümde incelenir: 1. Mine 2. Dentin 3. Sement 4. Pulpa (49).

### 2.1.1. Mine

Diş minesi, dişin kuron kısmını örten ve yüksek oranda mineralize olmuş, hücresiz, kristallerden oluşan, vücudun en sert dokusudur. Vücudun ikinci en sert dokusu olan diş dentininden 5 kat daha serttir. Normal mine saydamdır ve su, alkol ve bazı iyonlara karşı geçirgendir (3,27,49,58,61).

Ağırlığının %96'sını inorganik tuzlardan hidroksiapatit kristalleri [$Ca_{10}(PO_4)_6(OH)_2$], %1'ini organik maddeler, %3'ünü su oluşturur (49,61). Hacminin ise %89'unu inorganik maddeler, %2'sini organik madde, %9'unu su oluşturur. Organik maddeler mine kristallerine bağlı enamelinler ve gelişme döneminden kalan amelogeninlerdir. İnorganik kısmında hidroksiapatite ek olarak kalsiyum karbonat, magnezyum, potasyum, sodyum ve florid yer alır (3). Mine tabakasının içerdiği yüksek orandaki inorganik yapı, mine tabakasını birçok etkiye karşı dayanıklı kılar (63).

Minenin yapı birimi birbirine paralel seyreden mine prizmalarıdır. Her prizma kalsiyum apatit kristallerinden oluşan inorganik bölümün organik materyal içine gömülmesiyle oluşur. İnorganik bölümü çevreleyen ince periferik organik matrikse prizma kılıfı denir. Prizmalar arasında kalan az miktardaki kalsifiye organik madde (interprizmatik madde) birleştirici görev yapar. İnterprizmatik maddede organik bölüm ile inorganik bölümlerin hacimleri aşağı yukarı birbirine eşittir (49). Mine kristalleri iridir ve uzun silindir şeklindedir. Belirli aralıklarla sıralanmışlardır. İyon değişimi ancak yüzeyden diffüzyon yolu ile olur (61). Hidroksiapatit kristalleri mine içerisinde özel bir biçimde yapılanmıştır. Kristallerdeki bu dizilimden daha çok mine matriksi sorumludur (63).

Mine, mine organının (dental organ) ameloblast olarak adlandırılan özelleşmiş hücrelerinden sentezlenir ve salgılanır. Bu hücrelerin salgılayıcı yüzeyleri bazal laminaya bitişiktir. Salgı evresinde ameloblastlar mine matriksini oluşturan spesifik proteinleri sentezler ve salgılar (20). Ameloblast hücrelerinde mine matriksinin salgılandığı yerler, Tomes uzantıları adı verilen kısa ve konik ameloblast hücre uzantılarıdır. Bu uzantıların yan yüzleri prizmalararası minenin organik matriksini salgılar, apikal yüzeyleri ise mine prizmalarının matriksinin birikimini sağlar (29). Protein sentezleyen hücrelere özgü organeller taşıyan her bir ameloblast hücresi tek bir prizmayı oluşturur. Matriks daha sonra mineralize olur. Mine tabakası tam olarak gelişince ameloblast hücreleri küçülmeye ve atrofiye olmaya başlar. Mine üzerindeki bütün örtü diş sürdüğünde hızla kaybolacak şekilde düzenlenmiştir. Ağız boşluğu ile mine arasında iyonik alış veriş mümkündür. Ameloblastlar mine gelişiminden sonra tümüyle kaybolur (61,63).

Gelişme ve mineralizasyon evreleri sırasında ekstrasellüler mine matriksi protein ve su bakımından zengin, mineral bakımından nispeten zayıftır. Olgunlaşan matriks, proteinlerinin çoğunu kaybeder ve kalsiyum ve fosfor gibi iyonlar kazanarak mineralize hale gelir (14).

Ekstrasellüler organik matriks iki büyük protein grubundan oluşur. Bu proteinler bol miktarda hidrofobik amelogeninler (%90) ve nonamelogeninlerden oluşur. Amelogenin proteinleri diş minesi ve ekstraselüler matriksin başlıca yapısını oluşturur (14,20).

### 2.1.2. Dentin

Dentin tüm pulpayı kuşatır. Ancak apikal foramenlerde kesintiye uğrar. Dentin dişin kuron bölümünde mine ile, kök bölümünde ise sement ile kuşatılmıştır. Dentinin yapısı kemiğe benzer. Kollajen lifler ve kalsifiye ara maddeden oluşur. Ancak kalsiyum tuzları daha fazla bulunduğundan kemikten daha serttir. Dentin ağırlığını %70 mineral, %20 organik matriks ve yaklaşık %10 su oluşturur. Hacimsel olarak ise %50 mineral, %30 organik matriks, yaklaşık %20 su içerir (23,49,63).

Dentinin ana elemanı kollajendir, dentin organik matriksinin %90'ını oluşturur, peritubuler dentinde yer almaz (23,49,63). Nonkollajen proteinler yaklaşık olarak matriksin %10'unu oluşturur. Dentinde; Osteonektin (OS), osteopontin (OPN), fosforlanmış sialoprotein, fosforlanmamış sialoprotein (dentin sialoprotein DSP), dentin Gla protein (DGP), proteoglikanlar, serum proteinler ve büyüme faktörleri (IGF-I, SGF/IGF II VE TGF β) başlıca nonkollajen proteinlerdir (10,23,37). Dentinogenezis süresince odontoblastlar, farklılaşma evreleriyle birlikte değişen türlerde ekstraselüler matriks proteinleri salgılarlar. Ekstraselüler matriks proteinleri dentinogenezis evrelerinin tümünde vardır (9).

Odontoblast hücreleri dentin oluşumundan sorumlu, predentin ile pulpa arasındaki farklılaşmış, polarize ve olgunlaştıktan sonra mitoz bölünme geçirmeyen hücrelerdir. Odontoblastların hücre gövdelerinden dentin içerisine sitoplazmik uzantılar uzanır. Odontoblast uzantıları zengin bir mikrotubul ve mikrofilament ağı içerir. Uzantıların proksimal kısımları aynı zamanda hücrenin endositoz merkezidir (38,56).

Nöral krestten birinci brankial ark'a göç eden hücreler ektomezenkimi oluşturur. Odontoblastlar erken kraniofasiyal gelişme döneminde ektomezenkimden gelişir (2,23).

Odontoblast tabakası mineralize dentinden predentin adı verilen çok ince (10-40 μm) bir demineralize matriksle ayrılır. Dentin binlerce dentinal tubul ve bunların dallarıyla çizgiler halinde şekillenmiştir, bu şekillenme dentin matriksiyle iletişimde rol oynar (23). Dentin tubulleri pulpadan dışa doğru ilerleyen ışınsal seyirli kanalcıklardır. S harfi biçimindeki tubuller çoğunlukla kısa yan dallarla birbirleriyle birleşir, çapları dışa doğru gittikçe daralır. Dentin tubulleri içinde odontoblast hücrelerinin uzantısı olan Tomes fibrilinin (odontoblastik uzantı-dentinal fibril) son bölümü dentin-mine sınırına yakın dallanmalar şeklinde son bulur (49).

Kollajen ve nonkollajen proteinlerle sentezlenen dentin intertubuler dentin olarak adlandırılır. Predentinin oluşumundan sonra her bir odontoblast ek olarak uzantılarının son kısımlarından nonkollajen proteinler sentezler. Bu matriks hızla odontoblast uzantıları çevresinde mineralize olur ve peritubuler dentin oluşur. Peritubuler dentin odontoblastların yaşamı boyunca sentezlenir (2).

Dentin tubulleri içinde çok az sayıda sinir lifi ( yaklaşık iki bin tubulun birinde) bulunmasına karşın dentin; dokunma, soğuk, asit ve benzeri etkilere karşı duyarlıdır (49).

### 2.1.3. Pulpa

Diş pulpası ektomezenkimden köken alan gevşek bağ dokusudur. Pulpa boşluğunu ve kök kanallarını dolduran kan damarları ve sinirden zengin bir dokudur. Genç dişlerde pulpa daha büyüktür, yaşla birlikte dentin yapımına bağlı olarak giderek daralır (3,49).

Pulpa embriyonal bağ dokusu yapısındadır. Glikozaminoglikanlar içeren, jelatinöz metakromatik ara madde içinde retiküler lifler, ince kollajen lifler (genç pulpada çok az), çok sayıda yıldızsı mezenkimal hücreler, fibroblastlar, perivasküler hücreler, Schwann hücreleri, endotelyal hücreler ve immün yanıtla ilgili lenfositler, makrofajlar, mast hücreleri, dentritik hücreler ve plazma hücreleri bulunur. Pulpada ekstrasellüler matriksi başlıca kollajen proteinler özellikle tip I ve tip III kollajenler, nonkollajen proteinler tenascin, osteonektin, heparin sülfat ve fosfolipitler oluşturur. Ekstrasellüler matriks proteinlerinin yaklaşık %34'ünü kollajenler oluşturur (3,49, 62,79).

Dentin-pulpa kompleksi yaralanmalarda büyük bir rejenerasyon potansiyeli gösterirler. Postnatal dental pulpa farklı potansiyellerde kök hücreler içerir. Bunların dental rejenerasyona katıldıkları düşünülmektedir. Multipotent mezenkimal progenitör hücre populasyonu dental pulpa kök hücreleri olarak bilinir, yüksek proliferasyon potansiyeline sahiptirler ve doku rejenerasyon kapasitesinde önemlidirler (59).

Pulpada yer alan kan damarları ve sinirler pulpaya kök kanalından apikal foramen aracılığı ile girer. Sinir lifleri morfolojik ve fizyolojik açıdan duyusal ve postganlionik sempatik sinirler olarak tanımlanmıştır (3).

### 2.1.4. Sement

Sement dişin anatomik kök bölümünü dıştan saran ve kemiğe benzer yapıda kalsifiye bir dokudur. Yüksek oranda mineralize olmuştur (%50 hidroksiapatit, %50 kollajen ve nonkollajen proteinler içerir). Kemikten daha az mineral içerir. Sement yalnızca kök yüzeyi ile sınırlıdır. Diş apeksinde kalınlığı biraz artar ve özellikle apikal foramenin çevresinde genişler. Mineden daha koyu, dentinden çok açık renkte boyanır (3,7,8,15,18,57,63).

Sement, matriksinin hücre içerip içermediğine göre sellüler ve asellüler olmak üzere iki kısma ayrılır. Sellüler sement, bazı sementoblastların olgunlaşarak matrikste gömülü kalmasıyla (sementosit) gelişir. Asellüler sement, sementoblastların periodontal ligamente doğru geri çekilmesiyle gelişir. Genellikle asellüler sement kök dentininin servikal yarısını, sellüler sement ise apikal yarısını örter (3,64). Sementositler osteosite benzerler, laküna adı verilen boşluklar içinde bulunurlar ve lakünalar arasındaki kanalikulilere uzanan sitoplazmik uzantıları vardır. Kompakt kemiğe benzerse de kemikteki Havers sistemi ve kan damarları bulunmaz. Fakat yaşlılıkta kalınlaşan sement içinde Havers sistemi görülebilir (3,49).

DF'ün sement yüzeyi ile temas eden ektomezenkimal hücreleri sementoblastlara farklılaşır. Bu kübik hücreler dentin kenarında bir sıra oluşturur ve sement oluşumu başlar. Ardından sement kökü örter ve periodontal ligament liflerine tutunur. Sementoblast hücreleri protein sentezleme ve salgılama kapasiteleri olan hücrelerdir. Çok gelişmiş GER, Golgi aygıtı, çok sayıda mitokondri ve iri bir çekirdek içeren zengin bir sitoplazmaya sahiptir. Farklılaşmış sementoblastlar organik matriks ve sonrasında sementoid dokuyu oluşturur. Bu matriks kollajen fibriller ve esas maddeden oluşur. Esas madde proteoglikanlar ve glikoproteinler içerir. Bunlara ek olarak, kemik sialoproteini, osteopontin, vitronektin, fibronektin, osteonektin, osteokalsin ve çeşitli büyüme faktörleri de protein içeriğini oluşturur. Kollajen lifler sementoblastlar tarafından sentezlenir. Sonrasında organik matriks mineralize olur. Ardından sementoblastlar onarım ya da yapım olmadıkça fonksiyona hazır halde sement yüzeyinde dinlenme durumuna geçer. Sement oluşumu sürme hareketi tamamlandıktan

sonra da, fonksiyonel gereksinimlere bağlı olarak az çok devam eder. Sement hem kök dentinini koruyucu bir tabakadır, hem de dişin periodontal membrana bağlanmasını sağlar (3,15,49,57).

### 2.1.5. Periodontal Ligament

Periodontal ligament sement ve alveolar kemik arasında bulunan ve DF'den köken alan özelleşmiş bir bağ dokusudur. Temel fonksiyonu dişi çene kemiğine bağlamaktır. Şekillendirici, besleyici, koruyucu ve destekleyici fonksiyonları vardır. Periodontal ligament 0,15 ila 0,38 mm kalınlığındadır. Bu kalınlık karakteristik olarak yaşla birlikte artar. Periodontal ligament sement ve alveolar kemikle bağlantı kuran kollajen lif demetlerinden oluşur (3,63). Kalın ve yoğun kollajen lif demetleri, glikozaminoglikanlar, az sayıda fibroblast ve osteoblastlardan oluşur. Liflerin yönü, çiğnemede oluşan basınç yönünde olduğundan, bu liflere yüklenen çiğneme basıncı doğrudan kemiğe iletilmez. Böylece basıncın neden olacağı yerel kemik rezorpsiyonu önlenmiş olur. Periodontal membran damar ve sinirden oldukça zengin olduğundan basınç değişikliğine duyarlılığı fazladır (49).

Periodontal ligament hücreler, kan ve sinir açısından zengindir. Sement ve alveolar kemikten çıkan lifler periodontal ligamenti şekillendirir. Bu lifler arasındaki alan (interstisiyal alan) kan damarları, lenf kanalları, miyelinli ve miyelinsiz sinir liflerini içerir. Ligamentte fibroblastlar, osteoblastlar, sementoblastlar ve kan elemanları bulunur (3).

Diş sürmesinden önce DF diş yüzeyine ve alveol kemiğine temas eder. Sürmeyle birlikte giderek periodontal ligamente dönüşür ve diş kökünü kemiğe birleştirir (64).

## 2.2. Diş Gelişimi

Diş ve destek dokuları epitel ile altındaki mezenkimal doku arasındaki karmaşık etkileşimlerin bir sonucu olarak gelişir. Dişler oluşurken başlangıçta 20 diş germi (süt dişi germleri) gelişir, sonra 32 diş germinin farklılaşmasıyla kalıcı dişler oluşur. Anatomik olarak her bir diş germi farklı bir yapı olarak gelişmesine karşın temelde tüm dişler için gelişme süreci benzerdir (3).

Diş gelişimi başlarken ağız boşluğunu iki katlı bir hücre tabakası örter. Bazal hücreler prizmatiktir ve bazal lamina üzerine oturur. Bunun altında maksilla ve mandibula uzantılarının alt mezodermal dokusu yer alır. Bu evrede ne üst ne alt çenede ayrı dudak ve dişeti görülmez. Dişeti, dudak ve yanak ayırımı diş gelişimi ile eşzamanlı olur (60).

Diş şekillenmesi bir dizi evre ile karakterizedir. Evreler mine epitelinin aldığı şekile göre sınıflandırılıp isimlendirilmiştir. Dört farklı evre tanımlanır; lamina, tomurcuk, kep ve çan evresi (3).

İntra uterin gelişimin yaklaşık 6. haftasında, ağız epitelinin bazal tabakası, alt ve üst çenenin uzunluğu boyunca C şeklinde bir yapı olan dental laminayı oluşturur (54). Buradaki hücreler çoğalarak altındaki mezenkime doğru uzar ve alt ve üst çenede onar tane tomurcuk ortaya çıkar. Bu diş tomurcukları dişlerin ektodermal komponentlerini oluşturur (52,54).

Diş tomurcuğunun çevresindeki mezenkimal hücreler çoğalır ve bir ektomezenkimal yoğunlaşma gerçekleşir. Epitelyal tomurcuk alttaki ektomezenkime doğru gittikçe derinleşen konkav bir yüzey açar. Kep evresi olarak adlandırılan bu dönemde, kep biçimindeki bu oluşum iç ve dış mine epiteli olmak üzere iki epitel tabakası ile bunların arasını dolduran gevşek yapıda bir merkezi kısımdan (yıldızsı retikulum) oluşan mine organı (dental organ) halini alır (3,54).

Bu kep biçimindeki taslağın alt ucundaki girintiden ektomezenkim dokusu prolifere olarak girer ve diş papillasını (dental papilla) oluşturur. Dental papillaya bitişik ektomezenkimal hücreler gelişerek DF'ü oluşturur. Adı geçen bu üç yapı; dental organ, dental papilla ve DF diş germini oluşturur, diş ve destek dokularına kaynaklık eder (Şekil 1). Mine organı mineyi, dental papilla dentin ve pulpayı, dental follikül sement ve periodontal ligamenti oluşturur. Dental kep büyür ve girinti derinleşirken diş bir çan görünümünü alır (3,29,52,54,63).

Çan evresinde diş germi tomurcuk evresindeki boyutundan dört kat daha fazladır. Bu evrede dental papilla tabakasındaki periferal hücreler ve iç mine epiteli hücrelerinde hücresel farklılaşma meydana gelir (66). Bu çan şeklindeki yapının iç tabakasına komşu olan dental papillanın mezenkim hücreleri, mine organı epitelinin indüklemesi ile daha sonraki evrelerde dentini üretecek olan odontoblastlara dönüşürken, dental papillanın geri kalan hücreleri diş pulpasını oluşturur (16,52,54).

Odontoblastlar önce predentini yapar, bu yapı daha sonra mineralize olarak dentine dönüşür. Mine organının iç mine epiteli hücreleri odontoblastların ve dentinin indüklemesi ile farklılaşarak ameloblast hücrelerine dönüşür. Ameloblast hücreleri de mine tabakasını yaparlar (52). Bu hücreler, dentinin üzerinde biriken uzun mine prizmalarını üretir. Mine ilk olarak dişin tepesine döşenir ve buradan yavaş yavaş koleye doğru yayılır. Mine kalınlaştıkça ameloblastlar yıldızsı retikulum içine çekilir (54).

Diş kökünün oluşumu, mine organının iç mine epiteli ve dış mine epitelinin birleşim yeri olan boyun halkasındaki (servikal loop) hücrelerin altta yer alan mezenkime girmesi ve epitelyal kök kılıfını meydana getirmesi ile başlar. Dental papillanın hücreleri, kök dentinini şekillendirirken, pulpa bölmesi daralır ve sonuçta kök ucunda dişin kan damarlarının ve sinirlerinin geçtiği bir kanal oluşur. Dişin dışında yer alan ve kök dentiniyle temas halinde bulunan hücreler sementoblastlara farklılaşır. Çevresindeki mezenkim doku bu tabaka ile ilişki kurarak periodontal ligamenti

oluşturur. Dişin daha fazla uzamasıyla, kuron kısmı üstteki doku tabakalarının arasından ağız boşluğuna doğru itilir (52,54).




**Şekil 1: Bir diş germini oluşturan yapılar. A: Dental organ, B: Dental papilla, C: Dental follikül (76).**

### 2.2.1. Dental Follikül

DF gelişmekte olan diş germinin çevresini saran ektomezenkimal bir dokudur. Bu doku sementoblast prekursorları olan hücreler, kök hücreler, periodontal ligament hücreleri ve osteoblastlar içerir (24,47).

Diş sürmesi sırasında gerekli olan alveolar kemik rezorpsiyonu ve şekillenmesi DF tarafından düzenlenir. Alveolar kemik rezorpsiyonu için gerekli olan osteoklastların oluşumunda DF'deki osteoprotegerin (OPG) geninin redüksiyonu etkilidir (40,70,71). Son yapılan çalışmalar osteoprotegerinin DF'den ve ondan köken alan periodontal ligamentten salgılandığını göstermiştir (74).

Erken postnatal evrede follikül CSF-1 (Colony-Stimulating Factor-1 ) ve MCP-1 (Monocyte Chemotactic Protein-1) salgılar. Bu kemotaktik moleküller büyük olasılıkla mononükleer hücrelerin toplanmasından sorumludur (74). Böylece diş sürmesinin erken evresinde DF'ün kuronal kısmında osteoklastların ultrastrüktürel ve sitokimyasal özelliklerine sahip mononükleer hücreler yığılmaktadır. DF diş sürmesi sırasında konsantrasyonu değişen çeşitli proteinler içerir, bu değişiklikler hücrelerin çoğalmasına, göçüne ve farklılaşmasına katkı sağlar. Mononükleer hücreler kaynaşarak osteoklastları oluşturur (39,81).

DF hücreleri dişin destek dokularının gelişimini başlatır. Dış mine epiteline komşu alandan başlayıp perifere göç eden follikül hücrelerinin ürünleri sement ve periodontal ligamenttir. Bütün gelişim evreleri boyunca dişin korunması ve stabilizasyonu folliküler doku tarafından sağlanır (3).

Diş gelişimi sırasında kuron oluşumunun tamamlanmasından sonra apikal mezenkim gelişmekte olan periodonsiyumu oluştururken iç ve dış mine epiteli birleşerek iki katlı bir epitelyal kök kılıfı oluşturur. Bu kılıfa Hertwig epitelyal kök kılıfı denir (60,81). Bu kılıf dental ektomezenkimal dokular olan dental papilla ve dental follikülü ayırır. Kök gelişimi sırasında mezenkimal hücrelerin odontoblastlara ve sementoblast prekursorlarının sementoblasta farklılaşmasını indükler. İleri aşamalarda Hertwig epitelyal kök kılıfı geriler ve parçalara ayrılır. DF'de ektomozenkimal kökenli bağ dokusu içinde epitelyal hücreler yer yer kümeler halinde görülür. Bu epitelyal artıklar Malassez epitel artıkları olarak adlandırılır (81).

Kök gelişirken Hertwig epitelyal kök kılıfı hücrelerinin bir kısmının kökten, ileride oluşacak olan periodontal ligament (PDL) bölgesine doğru göç ettiğine inanılır. Bu hücreler PDL'de Malassez epitel artıkları şeklinde bir araya gelirler. Ağızda görülen tümör ve odontojenik kistler; odontojenik epitel kalıntılarından, ağız mukozasındaki yüzey epitelinden ya da sürmemiş gömük dişlerin çevresindeki DF'de bulunan çoğalma potansiyeline sahip epitel kalıntılarından gelişebilir. Gömük dişlerin etrafındaki DF'ler proliferatif etkiye sahiptir. DF'lerdeki epitelyal artıklar patolojik değişim göstererek çok katlı yassı epitellere dönüşebilir ve kistlere kaynak oluşturabilirler (5,42,55,80).

## 2.3. Activator Protein-1 (AP-1)

Bir uyarıyla karşılaşan hücrelerde, uyarana ilk yanıt veren genler IEG (Immediate Early Gene) grubu genlerdir ve transkripsiyon faktörü Activator Protein-1 (AP-1) üyesi proteinler bu grup genlerin çekirdeksel ürünleridir. Transkripsiyon faktörleri gen ekspresyonunu modifiye eden proteinlerdir. Herhangi bir hücresel fonksiyon bu faktörlere bağlı olarak mRNA düzeyinde değişiklikler gerektirir (21,50). Transkripsiyon faktörlerinin işlevi gen transkripsiyonunu düzenlemektir (19).

AP-1 transkripsiyon kompleksi büyüme, çoğalma (proliferasyon), farklılaşma (diferensiasyon), programlı ölüm (apoptozis) ve onkojenik transformasyon gibi çeşitli hücresel süreçlerde işlev görür (1). AP-1 indüklenebilir bir transkripsiyon faktördür, tek bir proteinden oluşmamıştır. Bir çok transkripsiyon faktörü gibi çoklu protein komplekslerinden oluşur (19,25).

AP-1 transkripsiyon faktör kompleksi, Fos protein ailesi (c-Fos, FosB, Fra-1 ve Fra-2), Jun protein ailesi (c-Jun, JunB ve JunD) ve ATF protein ailesi (ATFa, ATF-1 AFT-2, ve ATF-3) üyesi proteinlerden oluşur. Bütün AP-1 proteinleri temel bir leucine-zipper adı verilen bölgeleriyle karakterizedir. AP-1 proteinleri üzerlerinde bulunan bu spesifik noktalardan kaynaşarak dimerler oluştururlar. Aynı zamanda bu bölgeleriyle

DNA üzerindeki hedef gende promoter adlı bir DNA dizini içerisinde yer alan ve transkripsiyon faktörleri için tanıyıcı bölge olarak işlev gören yere bağlanırlar. Transkripsiyon faktörlerinin gen üzerinde bağlandıkları tanıyıcı bölge TPA (12-O-tetradecanoylphorbol 13-acetate) yanıt elementi (TPA Response Element; TRE; TGAC/GTCA) olarak adlandırılır. Burada son gen yanıtlarının ekspresyonunu düzenleyerek hücrede değişiklikler yapar (19,26,30,32,45,77,78).

Transkripsiyon faktörleri onkojenlerin büyük bir kısmını ve tümör supressör genleri kodlar. Transkripsiyon faktörlerinin düzensiz ekspresyonu veya aktivasyonu, tümör gelişiminde mutasyonlar ve translokasyonlar kadar kritik rol oynar. Normal fizyolojik şartlar altında tüm gen dizinleri çok özel benzer transkripsiyon faktörleriyle regüle edilir ve düzenlenir. Transkripsiyon faktörlerinin aktivasyonu ya da inaktivasyonu kanser gelişimini, hücrenin hayatta kalmasını ve çoğalmasını, tümör anjiogenezisini tetikler. Kanserde anormal transkripsiyon faktörlerinin aktivasyonu, tümör gelişimi ve ilerleyişine eşlik eden bir çok gen dizisinin ekspresyonuna yol açar (36,65).

Hücrede bir çok süreçte gerçekleşen hücre içi sinyal yolağı belirli bir dizi transkripsiyon faktörünün aktivasyonu ile etkileşir (özellikle NFkB; Nuclear Factor Kappa B ve AP-1 ile). Sitokinler, mutagenler, büyüme faktörleri, toksik maddeler, hücre içi stres, viral ürünler, bakteriyal toksinler, radyasyon ve çevresel partiküller AP-1 üretimini sağlayan IEG ekspresyonunu indükler (35).

Hücre sinyal yolakları hücrenin hayatta kalmasını, transformasyonunu, çoğalmasını düzenler. Bir çok moleküler değişiklik hücrede çoğalma ve farklılaşmayı düzenleyerek karsinogenezis oluşumuna eşlik eder. Sinyal ağlarına ait komponentler olan çeşitli kinazlar, MAPK (mitogen- activated protein kinase), PKC (protein kinaz C) ve PI3-K (phosphoinositid-3-kinase) hücre hemostazını düzenlerler. Bu kinazların ya da onların akış yönündeki transkripsiyon faktörlerinin anormal ya da yanlış aktivasyonu veya sessiz kalmaları kontrolsüz hücre gelişimiyle sonuçlanır (35).

### 2.3.1. ATF-2 ve Fra-2

ATF protein ailesi (ATFa, ATF-1 ATF-2, ve ATF-3) üyelerinden birisi olan ATF-2 proteini hücre siklusunun kontrolü, apoptozis ve tümör gelişiminde merkezi bir rol oynar. ATF-2 ayrıca nitrik oksit dahil olmak üzere bazı stres yanıt genlerinin ekspresyonlarını ve DNA hasar yanıt mekanizmalarını etkilemektedir (6).

Fra-2 (Fos related antigen 2) AP-1 transkripsiyon faktörlerinden Fos ailesinin (c-Fos, FosB, Fra-1 ve Fra-2) bir üyesidir (43). Fos ailesi proteinleri stabil dimerler değildir, jun proteinleriyle heterodimerler şeklinde DNA'ya bağlanır. Transkripsiyon faktör AP-1 üyesi proteinler 18 farklı dimer oluşturabilir ve bu şekilde AP-1 DNA tanıma elementlerine bağlanır (43). Diğer taraftan ATF proteinleri homodimerler ve Jun proteinleriyle heterodimerler oluşturabilecek özelliğe sahiptir, bunlar diğer AP-1 ailesi üyesi proteinlerden farklı olarak siklik AMP yanıt parçasına (cAMP Response Element, CRE; 5'-TGACGTCA-3') bağlanır (35,43).

ATF-2 ve Fos proteinleri onkojenik süreçlerde yaygın olarak görülür. Son yapılan çalışmalar ATF-2'nin aşırı ekspresyonunun insan ve farede kanser hücre serilerinde çoğalmayı arttırdığını göstermiştir. Yine yapılan çalışmalarda Fra-2'nin aşırı ekspresyonunun bazı kanserlerde agresif tümör fenotipiyle ilişkili olduğu ve in vivo bazı kanser türlerinin ilerlemesiyle ilgili olabileceği ileri sürülmektedir ve Fra-2'nin farklılaşan hücrelerde önemli bir AP-1 transkripsiyon faktörü olduğunu göstermektedir (1,44,45,68, 69).

Apoptozis doku hemostazının sağlanmasında önemli bir rol oynar. Apoptozis sinyal yolağındaki önemli bir eksiklik kontrolsüz hücre çoğalmasına neden olur. Son zamanlarda yapılan incelemeler Transkripsiyon faktörlerinin, ATF proteinlerinin eşlik ettiği bir mekanizma ile hücre ölümünü inhibe ettiklerine işaret etmektedir. Aktif hale gelmiş olan apoptozis başlatıcı reseptörlerden gelen sinyallerin ATF proteinleri

tarafından bozulduğu ileri sürülmektedir. ATF proteinleri antiapoptotik olarak hücrenin hayatta kalmasında rol oynar. Ayrıca önemli bir apoptozis inhibitörü olan bcl-2 (B-cell CLL/lymphoma 2) geni promoter bölgesinde ATF-2'nin bağlanması için yanıt elementi olan CRE içerir. Bu şekilde bu proteinler hücrenin hayatta kalmasına yardım eder (51,69).

# 3. GEREÇ VE YÖNTEM

## 3.1. Dokular

Bu çalışmada, İstanbul Üniversitesi Diş Hekimliği Fakültesi Ağız, Diş-Çene Cerrahisi Bilim Dalı'na başvuran hastalardan, sürmemiş gömük dişlerin etrafında bulunan ve sürmemiş gömük dişlerle birlikte cerrahi olarak çıkarılan DF'ler kullanıldı. Bu çalışma için İstanbul Üniversitesi İstanbul Tıp Fakültesi Etik Kurulu'ndan Etik Kurul Onayı alındı (2006/2059). Etik Kurul Onayı alındıktan sonra 2006 yılı Kasım ayında başlanan çalışma 2008 yılı Mayıs ayında tamamlandı. Yaşları 18-39 arasında olan (yaş ortalaması 25,86±6,95) 30 hastadan (17 erkek + 13 kadın) elde edilen DF'ler, Diş Hekimliği Fakültesi Histoloji ve Embriyoloji Bilim Dalı'nda immunohistokimyasal (İHK) yöntem kullanılarak incelendi. DF'lerden klinik ve radyolojik olarak kistik yapıya dönüştüğü saptananlar çalışmada kullanılmadı. Alınan DF'ler histolojik preparasyon sonunda bloklandı ve her bir bloktan alınan kesitler iki farklı gruba ayrılarak İHK boyama uygulandı ve sonuçlar istatistiksel olarak değerlendirildi (32).

Grup 1: ATF-2 Grubu (n=30)

Grup 2: Fra-2 Grubu (n=30)

## 3.2. Dokuların Hazırlanması

DF'ler cerrahi olarak çıkarıldıktan hemen sonra histolojik incelemeye hazırlamak amacıyla tespit solusyonu olan %10'luk nötral formalin içine alındı.

Tespit işleminden (12-18 saat) sonra tespit solüsyonunu uzaklaştırmak amacıyla dokular 5-6 kez değiştirilen PBS (Phosphate Buffered Saline) (pH 7.3, Zymed, 00-3000, CA) solüsyonunda 1-2 saat yıkandı.

Yıkanan dokular dehidratasyon işlemi için sırasıyla artan oranlardaki alkol serilerine alındı:

1. %50'lik alkol solüsyonu.
2. %60'lik alkol solüsyonu.
3. %70'lik alkol solüsyonu.
4. %80'lik alkol solüsyonu.
5. %90'lık lik alkol solüsyonu.
6. Absolü alkol solüsyonu.

Dokular her bir alkol solüsyonunda yaklaşık olarak 1'er saat bekletildi. Dehidratasyon işleminin ardından dokular şeffaflandırmayı sağlayan ksilen solüsyonu içerisine alındı. Sıra ile iki seri ksilen solüsyonunda 30 dakika bekletilerek şeffaflandırma işlemi gerçekleştirildi.

Ksilende şeffaflandırılan dokular erime derecesi 46-48$^0$C (yumuşak parafin) ve 56-58$^0$C (sert parafin) olan iki farklı parafinden hazırlanarak etüve konan parafin banyolarına aşağıdaki sırayla alındı (Şekil 2):

1. %50 ksilen + %50 yumuşak parafin.
2. Yumuşak parafin.
3. %50 yumuşak parafin + %50 sert parafin.
4. Sert parafin.



**Şekil 2: Etüvdeki parafin banyoları.**

Etüvdeki dokular her bir parafin serisinde yaklaşık 2 saat bekletildi.

### 3.3. Doku Kesitlerinin Alınması

Etiketlenerek bloklanmış dokulardan manuel mikrotomda 5-6 mikron kalınlığında kesitler alındı. Her bir doku bloğundan incelenecek her bir protein için 6 kesit olmak üzere 12 kesit alındı (Negatif kontrol için kullanılacak kesitler hariç toplam 360 kesit). Sıcak su banyosundan ($40^0$C) alınan kesitler lam üzerine alınıp numaralandırılarak 30 dakika $58^0$C'lik etüve konuldu.

Lam üzerindeki kesitler, parafinden arındırılmaları amacıyla, her birinde 30 dakika olmak üzere iki kez ksilen solüsyonuna alındı. Ardından İHK boyamaya hazırlamak için rehidratasyon işlemine geçildi.

### 3.4. İmmunohistokimyasal (İHK) Boyama

Kesitler rehidratasyon işlemi için sırasıyla azalan oranlardaki alkol solüsyonuna alındı:

1. Absolü alkol solüsyonu.
2. %90'lık alkol solüsyonu.
3. %80'lik alkol solüsyonu.
4. %70'lik alkol solüsyonu.
5. %60'lık alkol solüsyonu.
6. %50'lik alkol solüsyonu.

Her bir alkol solüsyonunda 5-10 dakika bekletilen kesitler son olarak distile suya alındı (5-10 dakika).

İHK boyama amacıyla deneyde kullanılacak kitlere ait prosedürler oluşturularak boyama işlemine geçildi (32) (Şekil 3).




**Şekil 3: Kullanılan immunohistokimyasal boya kitleri.**

Doku kesitleri rehidrate edildikten sonra antijenin geri kazanımı (antigen retrieval) için sodyum sitrat tamponunda (pH 6.0) (ZYMED, 00-5000, CA), 95°C da 15 dakika ısıtıldı. Ardından 25 dakika soğumaya bırakıldıktan sonra uygulanacak solüsyonların lamdan akmasını önlemek için hidrofobik bir bariyer sağlamak amacıyla lam üzerinde kesitlerin etrafına PAP Pen (Elite PAP Pen, DBS, K 039, CA) ile daireler çizildi.

Endojen peroksidaz aktivitesini bloke etmek için %3'lük hidrojen peroksit (1 kısım %30 hidrojen peroksit + 9 kısım absolü metil alkol) solüsyonunda, oda ısısında 10 dakika inkübe edildi. Kesitler PBS ile 10 dakika yıkandıktan sonra spesifik olmayan fon boyanmasını engellemek için %10'luk normal keçi serumu (serum blocking solution, Histostain-Plus Bulk Kit, ZYMED, 85-9043, CA) ile oda ısısında 10 dakika inkübe edildi.

Daha sonra doku kesitleri, saptanacak proteinlere karşı oluşturulmuş primer antikorlar (tavşan poliklonal antikorlar, rabbit polyclonal antibodies) olan ATF-2 (ATF-2 (C-19): sc-187, Santa Cruz Biotechnology, Inc., CA) ve Fra-2 (Fra-2 (L-15): sc-171, Santa Cruz Biotechnology, Inc., CA) antikorları ile 6 saat inkübe edildi. Primer antikorlar, kullanılmadan önce antikor dilüent solüsyonları (antibody diluent solution, ZYMED, 00-3218, CA) ile (ATF-2; 1:100 – Fra-2; 1:80 oranında) dilüe edildi. Negatif kontrol için ayrılmış preparatlar primer antikor yerine non-immune tavşan serumuyla inkübe edildi. Kesitler primer antikordan sonra biyotinlenmiş sekonder antikorla (biotinylated second antibody, Histostain-Plus Bulk Kit, ZYMED, 85-9043, CA) 10 dakika inkübe edildi.

İmmonoreaktivite (İR), dokuların horseradish-peroxidase (HRP)-streptavidin complex (Histostain-Plus Bulk Kit, ZYMED, 85-9043, CA) ile 10 dakika ve marker olarak aminoethyl carbazole substrate (AEC) chromogen (AEC (red) Substrate Kit, ZYMED, 00-1111, CA) ile 15 dakika inkübasyonu ile saptandı. Kesitlere Mayer's hematoksilen ile 0,5-2 dakika zıt boyama uygulandı.

Kesitler 3 kez değiştirilen distile suda yıkandıktan sonra mounting media (UltraMount Plus, Lab Vision Corporation, TA-125-UMX, CA, Lot; UMX40414) ile kapatıldı. Bütün immünohistokimyasal aşamalar nemlendirilmiş bir ortamda ve oda ısısında gerçekleştirildi.

### 3.5. Kesitlerin İncelenmesi

Her bir kesitin 5 ayrı mikroskop sahasında x100 büyütmede epitel hücrelerinde (EH) ve bağ dokusu hücrelerinde (BH) immunoreaktif hücreler sayıldı ve aynı grup hücreler içindeki yüzdeleri hesaplanarak her biri için ortalama değer saptandı. BH arasında hücre tipi ayırımı yapılmadan bağ dokusunu oluşturan tüm hücreler sayıldı.

İR'nin değerlendirilmesi, sayım ve fotoğraflandırma işlemleri Laborlux K (Leitz, Germany) foto-ataşmanlı ışık mikroskopu ile yapılarak fotoğraflandırıldı (Şekil 4).




**Şekil 4: Kullanılan foto ataşmanlı ışık mikroskobu.**

DF'ün EH'ndeki ve BH'ndeki ATF-2 ve Fra-2 İR'sini istatistiksel olarak karşılaştırmak için paired-samples t - test kullanıldı. İstatistiksel anlamlılık derecesi $p<0,05$ olarak kabul edildi.

# 4. BULGULAR

DF'ü oluşturan EH ve BH'nde farklı oranlarda hem ATF-2 immunoreaktivitesi (ATF-2-İR) ve hem de Fra-2 immunoreaktivitesi (Fra-2-İR) pozitif olan hücreler saptandı. Negatif kontrol uygulanan kesitlerde boyanma görülmedi (Şekil 5 ve 6).

ATF-2-İR ve Fra-2-İR pozitif olan EH ve BH nin ait oldukları hücre grubu içindeki yüzdeleri hesaplandı ve her hastaya ait DF örneği için ortalama saptandı (Tablo 1 ve 2)

ATF-2-İR pozitif hücre oranları; DF'ün EH'nde %17,36±9,55, BH'nde ise %27,27±14,86 olarak hesaplandı (Tablo 1, Grafik 1) ATF-2-İR pozitif EH'nde ve BH'nde hem çekirdeksel hem de sitoplazmik boyanma gözlendi (Şekil 7, 8, 9 ve 10).

Fra-2-İR pozitif hücre oranları; DF'ün EH'nde %20,04±11,47, BH'nde ise %16,71±9,05 olarak hesaplandı (Tablo 2, Grafik 1). EH'nde daha çok çekirdeksel boyanma gözlenirken, BH'nde hem sitoplazmik hem çekirdeksel boyanma gözlendi (Şekil 11,12,13 ve 14).

Bu iki proteinin her birine immunoreaktif olan hücrelerin ait olduğu hücre grubu içindeki oranı ve her bir hücre grubunun iki ayrı proteine gösterdiği pozitiflik oranları istatistiksel olarak karşılaştırıldı (Tablo 3).

Yapılan istatistiksel karşılaştırmada (paired-samples t – test) DF'ün EH ve BH arasındaki ATF-2-İR açısından istatistiksel olarak ileri derecede anlamlı bir fark bulundu ($p<0,001$) (Tablo 3). BH'nde gözlenen ATF-2-İR pozitif hücre oranı EH'nde gözlenen orandan daha yüksek bulunmuştur.

DF'ün EH ve BH arasındaki Fra-2-İR açısından istatistiksel olarak anlamlı bir fark bulundu ($p<0,05$) (Tablo 3). EH'ndeki Fra-2-İR pozitif hücre oranı BH'nde gözlenen orandan daha yüksek bulunmuştur.

| | | **İmmunoreaktif Hücre Oranı (%)** | |
|---|---|---|---|
| **Protein** | **Dokular** | **Epitel Hücreleri** | **Bağ Dokusu Hücreleri** |
| **ATF-2** | 1 | 30,5 | 52,5 |
| | 2 | 20,5 | 49,16 |
| | 3 | 26,25 | 50,41 |
| | 4 | 30,41 | 47,91 |
| | 5 | 25,83 | 35,83 |
| | 6 | 28,33 | 37,08 |
| | 7 | 23,75 | 32,91 |
| | 8 | 26,66 | 20,41 |
| | 9 | 9,58 | 16,25 |
| | 10 | 8,33 | 12,08 |
| | 11 | 12,91 | 24,16 |
| | 12 | 8,58 | 18,75 |
| | 13 | 5,75 | 19,16 |
| | 14 | 12,66 | 25,41 |
| | 15 | 7,75 | 6,58 |
| | 16 | 4,83 | 7,91 |
| | 17 | 8,5 | 10,41 |
| | 18 | 1,33 | 4,83 |
| | 19 | 7,66 | 9,25 |
| | 20 | 26,25 | 42,91 |
| | 21 | 25,83 | 42,5 |
| | 22 | 26,66 | 41,66 |
| | 23 | 20,83 | 39,16 |
| | 24 | 23,33 | 24,16 |
| | 25 | 32,5 | 23,5 |
| | 26 | 10,83 | 14,16 |
| | 27 | 11,66 | 32,5 |
| | 28 | 10,16 | 29,16 |
| | 29 | 7 | 6,66 |
| | 30 | 25,83 | 40,83 |
| | **Ortalama±Standart Sapma** | **17,36±9,55** | **27,27±14,86** |

**Tablo 1: Dental follikülün epitel ve bağ dokusu hücrelerindeki ATF-2 immunoreaktivitesinin oranları.**

| | | İmmunoreaktif Hücre Oranı (%) | |
|---|---|---|---|
| **Protein** | **Dokular** | **Epitel Hücreleri** | **Bağ Dokusu Hücreleri** |
| **Fra-2** | 1 | 30 | 27,08 |
| | 2 | 18,91 | 27,5 |
| | 3 | 17,66 | 23,75 |
| | 4 | 14,33 | 16,41 |
| | 5 | 21,66 | 14,58 |
| | 6 | 39,58 | 20,83 |
| | 7 | 25,83 | 16,66 |
| | 8 | 27,91 | 20,41 |
| | 9 | 42,08 | 29,16 |
| | 10 | 15,66 | 12,08 |
| | 11 | 20,83 | 22,91 |
| | 12 | 11,91 | 15 |
| | 13 | 10,91 | 14,58 |
| | 14 | 9,58 | 11,25 |
| | 15 | 11,91 | 8,25 |
| | 16 | 15 | 10,33 |
| | 17 | 9,16 | 5,58 |
| | 18 | 4,5 | 4,66 |
| | 19 | 9,75 | 6,41 |
| | 20 | 7,41 | 5,41 |
| | 21 | 39,16 | 44,16 |
| | 22 | 16,16 | 18,33 |
| | 23 | 20,83 | 15,83 |
| | 24 | 22,5 | 14,16 |
| | 25 | 51,66 | 25,83 |
| | 26 | 30 | 26,66 |
| | 27 | 12,5 | 20 |
| | 28 | 17,5 | 7 |
| | 29 | 19,16 | 10,83 |
| | 30 | 7,16 | 5,83 |
| | **Ortalama±Standart Sapma** | **20,04±11,47** | **16,71±9,05** |

**Tablo 2: Dental follikülün epitel ve bağ dokusu hücrelerindeki Fra-2 immunoreaktivitesinin oranları.**

| Antikorlar | İmmunoreaktif Hücre Oranı (%) Ortalama±Standart Sapma | | |
|---|---|---|---|
| | Epitel Hücreleri | Bağ Dokusu Hücreleri | p* |
| ATF-2 | 17,36±9,55 | 27,27 ±14,86 | 0,0001 |
| Fra-2 | 20,04±11,47 | 16,71±9,05 | 0,0222 |
| p* | 0,1962 | 0,0002 | |

*** paired-samples t – test.**

**Tablo 3: Dental follikül hücrelerinde ATF-2 ve Fra-2 immunoreaktivitesinin istatistiksel karşılaştırması.**

DF'ü oluşturan EH'nin ve BH'nin her birindeki ATF-2-İR ve Fra-2-İR'nin istatistiksel karşılaştırmasında EH'nde ATF-2-İR ve Fra-2-İR arasında anlamlı bir fark bulunmazken ($p>0,05$), BH'ndeki ATF-2-İR ve Fra-2-İR karşılaştırılmasında ileri derecede anlamlı bir fark bulunmuştur ($p<0,001$) (Grafik 2).

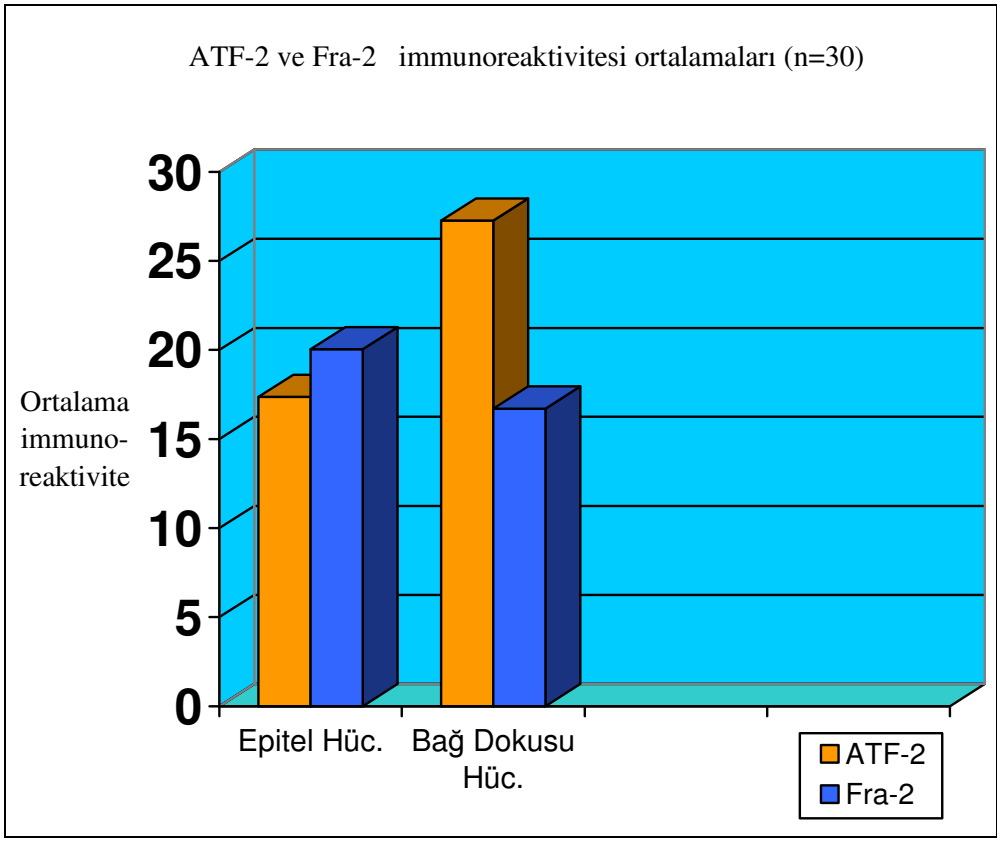


**Grafik 1: Dental follikül epitel hücreleri ve bağ dokusu hücrelerinde ATF-2 ve Fra-2 immunoreaktivitesinin ortalama değerleri.**

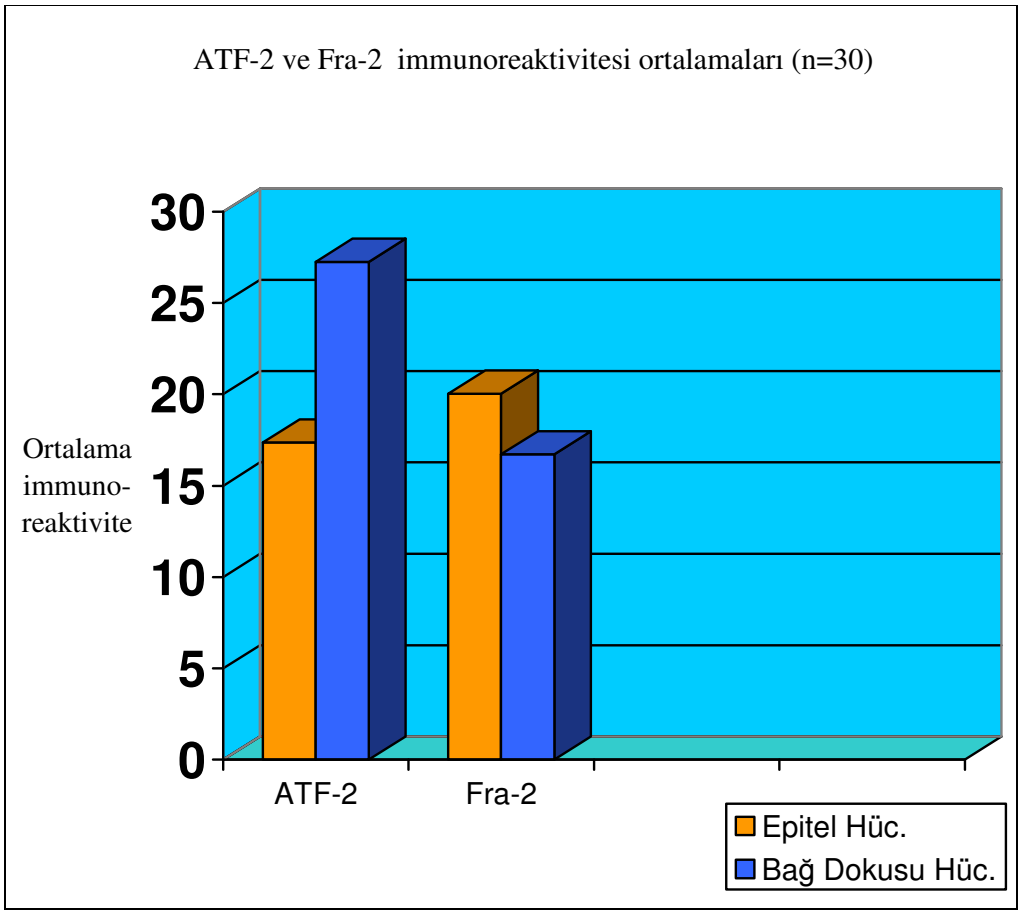


**Grafik 2: ATF-2 ve Fra-2 immunoreaktivitesinin dental follikül hücre gruplarındaki ortalama değerleri.**

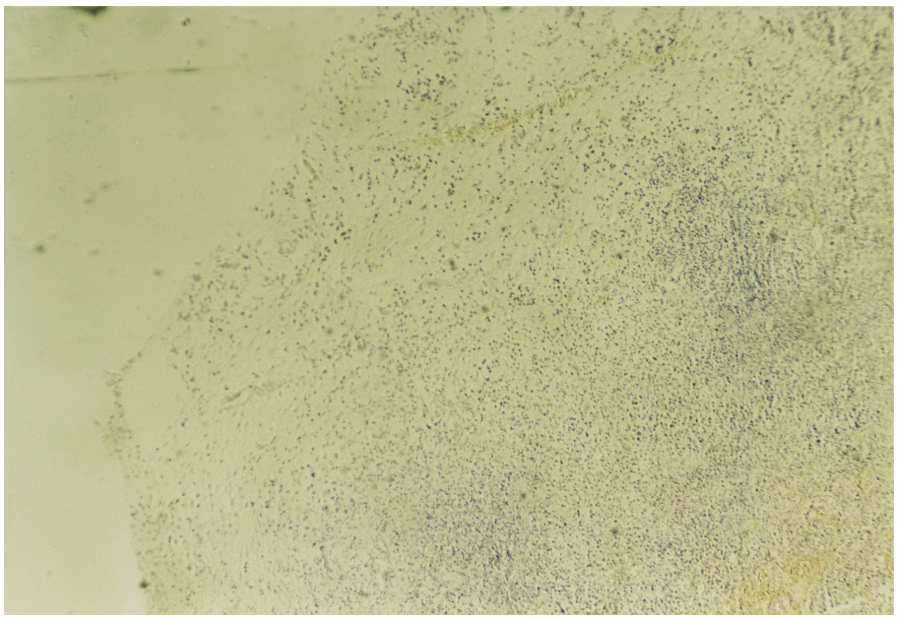

**Şekil 5: Dental follikülde ATF-2 immunoreaktivitesi negatif kontrolü (x63).**

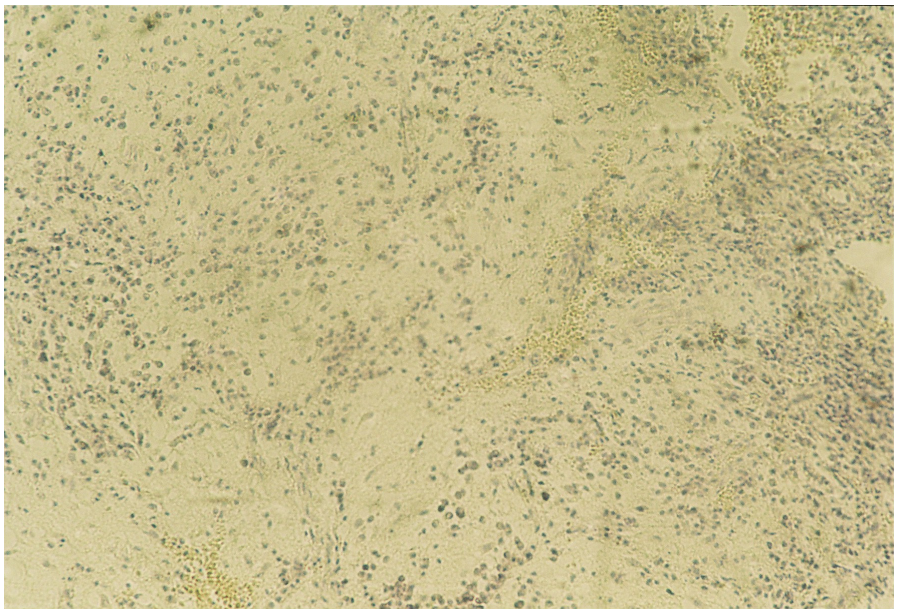

**Şekil 6: Dental follikülde Fra-2 immunoreaktivitesi negatif kontrolü (x160).**

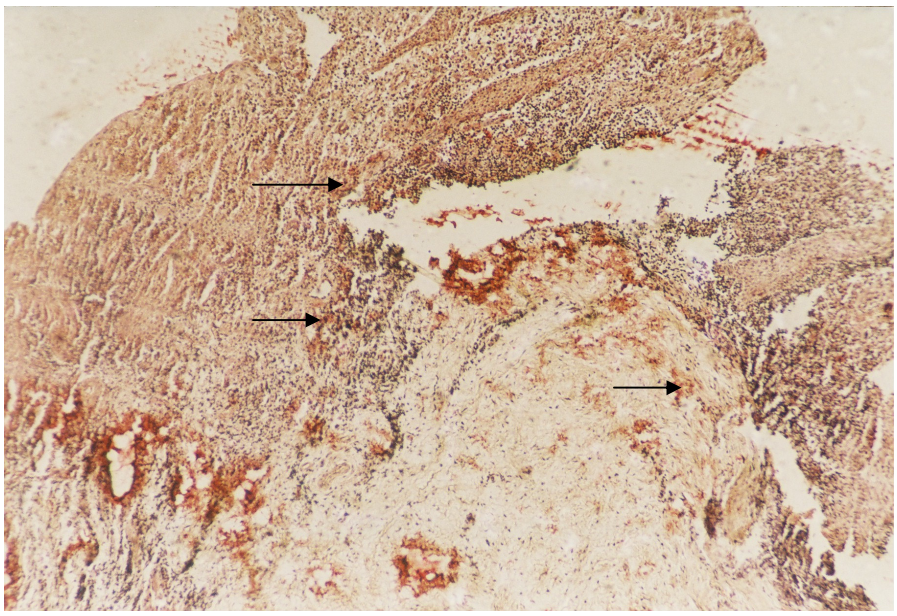

**Şekil 7: Dental follikülde ATF-2 immunoreaktivitesi (x63). İmmunoreaktivite gösteren hücreler (oklar).**

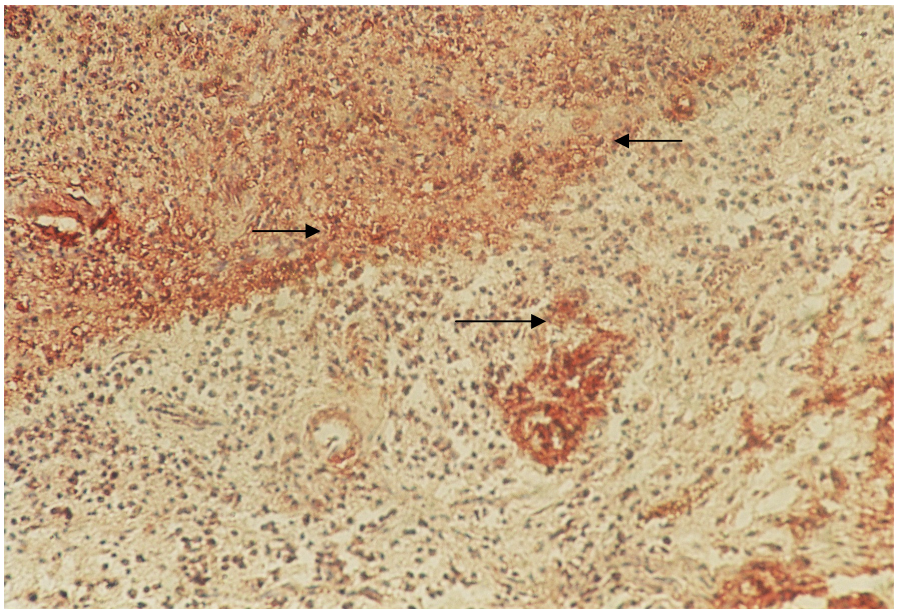

**Şekil 8: Dental follikülde ATF-2 immunoreaktivitesi (x160). İmmunoreaktivite gösteren hücreler (oklar).**

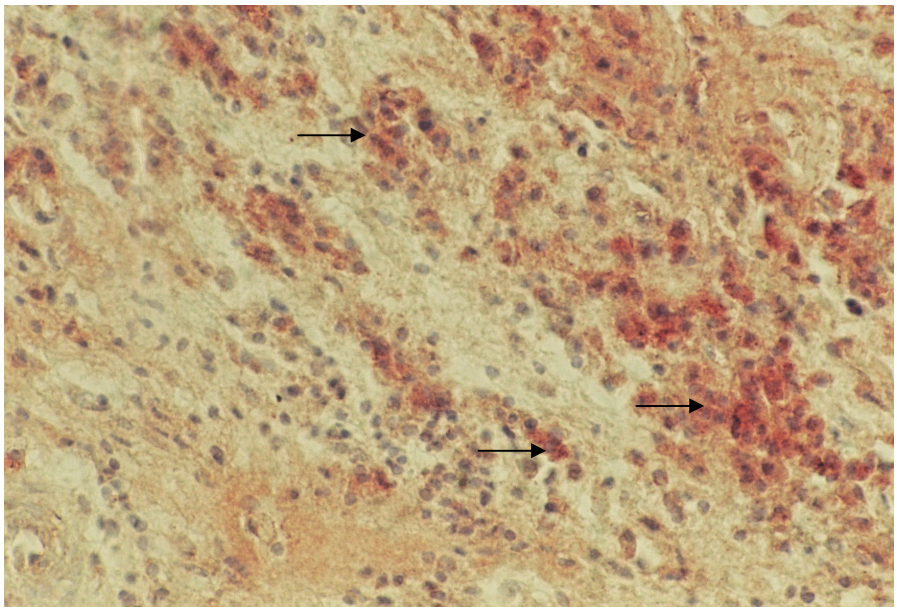

**Şekil 9: Dental follikülde ATF-2 immunoreaktivitesi (x400). İmmunoreaktivite gösteren epitel hücreleri (oklar).**

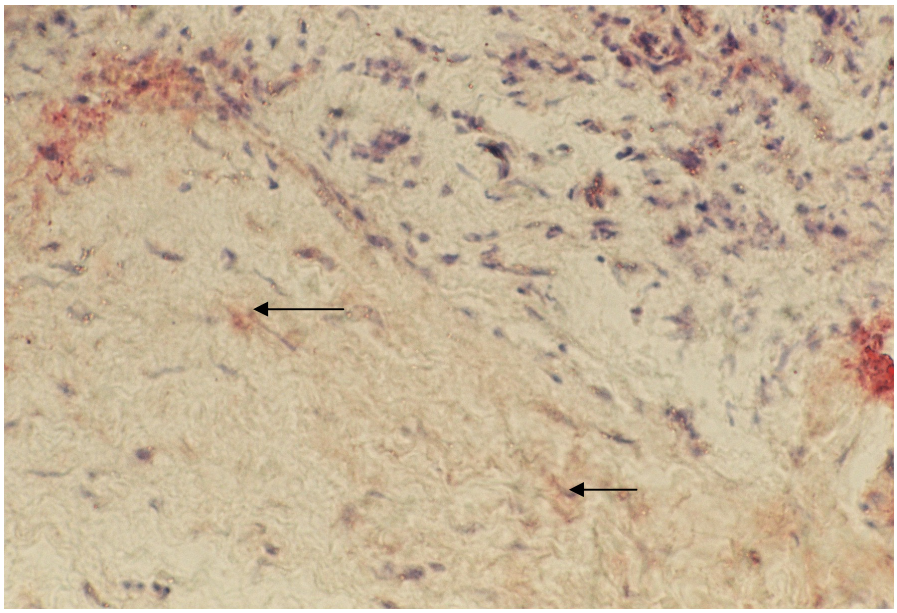

**Şekil 10: Dental follikülde ATF-2 immunoreaktivitesi (x400). İmmunoreaktivite gösteren bağ dokusu hücreleri (oklar).**

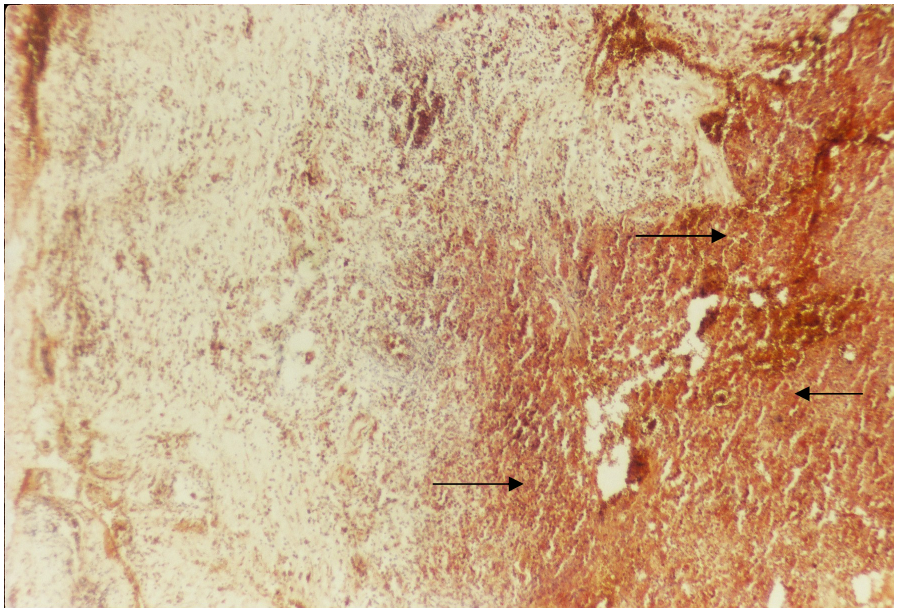

**Şekil 11: Dental follikülde Fra-2 immunoreaktivitesi (x63). İmmunoreaktivite gösteren hücreler (oklar).**

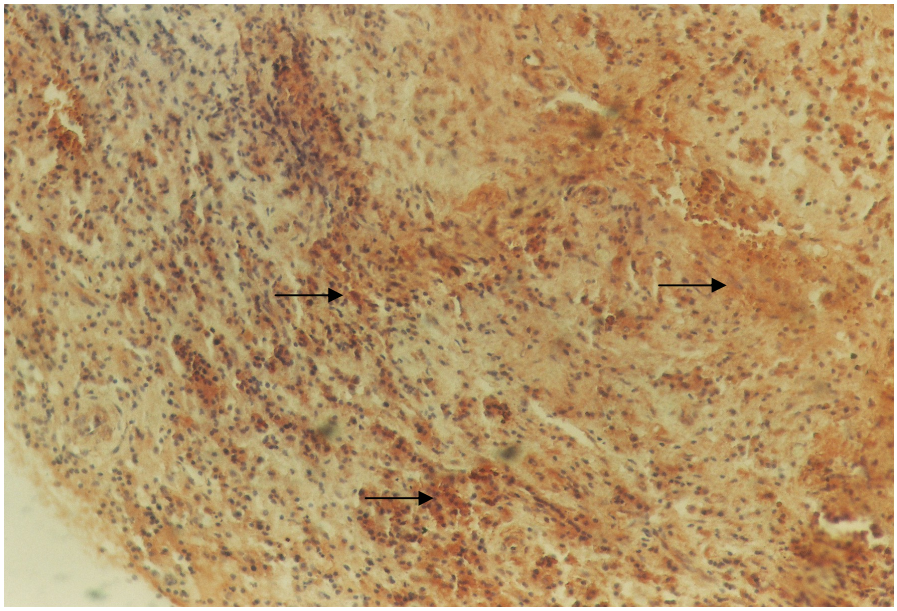

**Şekil 12: Dental follikülde Fra-2 immunoreaktivitesi (x160). İmmunoreaktivite gösteren hücreler (oklar).**

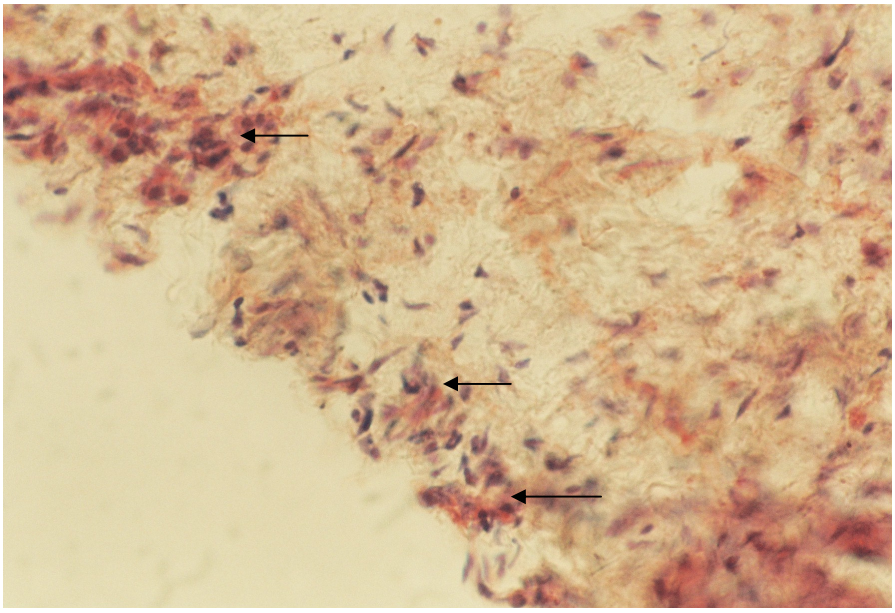

**Şekil 13: Dental follikülde Fra-2 immunoreaktivitesi (x400). İmmunoreaktivite gösteren epitel hücreleri (oklar).**

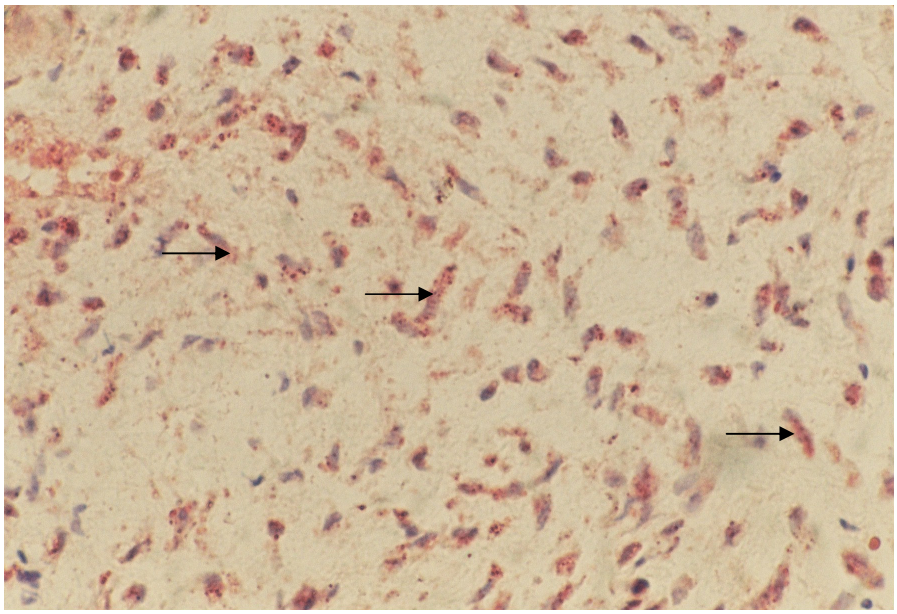

**Şekil 14: Dental follikülde Fra-2 immunoreaktivitesi (x400). İmmunoreaktivite gösteren bağ dokusu hücreleri (oklar).**

# 5. TARTIŞMA

Gömük dişlerin kuron kısmını bir kese şeklinde çevreleyen yoğun bir ektomezenkimal doku olan DF'ün, epitelyal kalıntılar (Malassez epitel artıkları) içerdiği için dentigeröz (folliküler) ve odontojenik kistlerin nedeni olabileceği ileri sürülmektedir (5,22,81). Dental follikül kaynaklı kistler üzerine çeşitli çalışmalar yapılmış ve bunun sonucunda, bir çok araştırıcı tarafından DF'lerin patolojik değişimlere uğrayarak dentigeröz kistlere dönüşebileceği ileri sürülmüştür. Bir seri dental follikülün histopatolojisinin incelenmesi sonucu örneklerin yarısından çoğunda patolojik DF saptanmıştır (53).

Gömük dişlerin cerrahi olarak çıkarılması sırasında, gömük dişlerin çevresini saran DF'ün kist oluşumuna kaynaklık edebileceği düşüncesiyle çıkarılması önerilmektedir (53).

AP-1 transkripsiyon faktörlerinden olan ATF-2 ve Fra-2 hücrede çoğalma, farklılaşma, programlı ölüm (apoptozis) ve kanser süreçlerinde önemli roller alır (41,48, 67). Hücresel işlevleri gözönüne alındığında bu proteinlerin DF'lerin epitelyal hücrelerinden kaynaklı kist oluşumunda etkili olabileceği öngörülebilir.

Bu çalışmada gömük dişlerin etrafında yer alan DF'lerin içerdiği EH ve BH, ATF-2 ve Fra-2 immunoreaktivitesi açısından değerlendirildi. Ancak DF, sağlıklı diş sürme sürecinde işlevini tamamladığında ortadan kalktığı için, erişkinlerde DF dokularını kontrol grubu olarak karşılaştırabileceğimiz bir doku bulunmamaktadır. Ayrıca DF'de EH düzenli bir epitel doku oluşturmamaktadır. Bu da manuel sayımlarda zorluklar çıkarmaktadır. Kist oluşumunda EH sorumlu tutulduğu için bu çalışmada BH tiplerine göre ayrılmamış, dokuyu oluşturan tüm hücreler sayılmıştır.

ATF-2-İR DF'ün EH ve BH arasında karşılaştırıldığında, BH'nde ATF-2 protein ekspresyonunun EH'nden daha yüksek olduğu görüldü, istatistiksel olarak da her iki hücre grubu arasında ileri derecede anlamlı bir fark bulundu ($p<0,001$). Bu sonuca göre DF hücrelerinde ATF-2 protein ekspresyonunun epitel kaynaklı kist oluşumu üzerine etkili olmadığı görüldü.

Fra-2-İR DF'ün EH ve BH arasında karşılaştırıldığında, EH'nde Fra-2 protein ekspresyonunun BH'nden daha yüksek olduğu görüldü ve istatistiksel olarak da her iki hücre grubu arasında anlamlı bir fark bulundu ($p<0,05$). Bu anlamlı farkın Fra-2 ekspresyonun hücresel süreçler üzerindeki etkisi göz önüne alındığında kistik oluşum süreçlerinde ATF-2'ye göre daha etkili olabileceği saptandı.

Ancak ATF-2-İR ve Fra-2-İR açısından karşılaştırıldığında DF EH'nde her iki proteinin ekspresyonu arasında istatistiksel olarak anlamlı bir fark bulunmaması ($p>0,05$) Fra-2 ekspresyonun kist oluşumunda etkin olabileceği hipotezini zayıflatmasına karşın, bu proteinlerin farklı oranlarda farklı etkiler gösterebileceği gözardı edilmemelidir. AP-1 üyesi proteinlerin her birinin hücresel süreçlerin tamamında aynı şekilde rol almadığı ve bu süreçlerdeki etkileri için her birinin benzer oranlarda eksprese edilmediği göz önüne alındığında (31), BH'ne oranla EH'nde daha fazla eksprese olan Fra-2 proteininin epitelyal hücrelerde patolojik bir etki yapabileceği ve kist oluşumundan sorumlu olabileceği olasılığı artmaktadır.

DF'ün BH arasında ATF-2-İR'nin daha yoğun gözlenmesi ve Fra-2-İR ile arasındaki farkın istatistiksel olarak ileri derecede anlamlı olması ($p<0,001$), ATF-2'nin sadece DF'ün bağ dokusu kaynaklı olası patolojik süreçlerde daha etkin olabileceğini gösterdi. Bu yüzden DF'den kist ya da diğer patolojilerin gelişimindeki etkenler araştırılırken bağ dokusunun olası indüktif etkisi veya ATF-2 ekspresyonunun inhibe edilmesinin patolojinin önlenmesindeki rolü araştırılmalıdır.

Bu veriler ışığında AP-1 ailesi üyesi ATF-2 ve Fra-2 proteinlerinden her birinin EH ve BH'inde farklı eksprese olduğu saptandığından hücresel süreçlerde farklı dokularda farklı etkiler yaptığı bilinen bu proteinlerin, aşırı ekspresyonlarının inhibisyonu yoluyla patolojik dönüşümler önlenebilecektir.

## KAYNAKLAR

1. Andreucci JJ, Grant D, Cox DM, Tomc LK, Prywes R, Goldhamer DJ, Rodrigues N, Bédard PA, McDermott JC. Composition and function of AP-1 transcription complexes during muscle cell differentiation. *J Biol Chem* 2002;277(19):16426-32.

2. Arana-Chavez VE, Massa LF. Odontoblasts: the cells forming and maintaining dentine. *Int J Biochem Cell Biol* 2004;36(8):1367-73.

3. Avery KJ. *Oral Development and Histology*. Third Edition, Thieme: New York; 2002. 71-242.

4. Bakiri L, Matsuo K, Wisniewvska M, Wagner EF, Yaniv M. Promoter specificity and biological activity of tethered AP-1 dimers. *Mol Cell Biol* 2002;22(13): 4952-4964.

5. Benn A, Altini M. Dentigerous cysts of inflammatory origin. A clinicopathologic study. *Oral Surg Oral Med Oral Pathol Oral Radiol Endod* 1996;81(2):203-9.

6. Bhoumik A, Lopez-Bergami P, Ronai Z. ATF2 on the double - activating transcription factor and DNA damage response protein. *Pigment Cell Res* 2007;20(6):498-506.

7. Bosshardt DD, Schroeder HE. Cementogenesis reviewed: a comparison between human premolars and rodent molars. *Anat Rec* 1996;245(2):267-92.

8. Bosshardt DD, Selvig KA. Dental cementum: the dynamic tissue covering of the root. *Periodontol 2000* 1997;13:41-75.

9. Bronckers AL, Lyaruu DM, Wöltgens JH. Immunohistochemistry of extracellular matrix proteins during various stages of dentinogenesis. *Connect Tissue Res* 1989;22(1-4):65-70.

10. Butler WT. Dentin extracellular matrix and dentinogenesis. *Oper Dent* 1992;Suppl 5:18-23.

11. Chiarini LB, Freitas FG, Petrs-Silva H, Linden R. Evidence that the bifunctional redox factor/AP endonuclease Ref-1 is an anti-apoptotic protein associated with differentiation in the developing retina. *Cell Death Differ* 2000;7: 272-281.

12. Chindia ML. Pathogenesis of odontogenic cysts: an update. *East Afr Med J* 1991;68(4):276-82.

13. Conklin WW, Stafne EC. A study of odontogenic epithelium in the dental follicle. *JADA* 1949;39:143-148.

14. Deutsch D, Palmon A, Dafni L, Catalano-Sherman J, Young MF, Fisher LW. The enamelin (tuftelin) gene. *Int J Dev Biol* 1995;39(1):135-43.

15. Diekwisch TG. The developmental biology of cementum. *Int J Dev Biol* 2001;45(5-6):695-706.

16. Drews U. *Renkli Embriyoloji Atlası*. Çeviri Editörleri, Aytekin Y, Gürsoy E. Nobel Tıp Kitabevleri, İstanbul; 2000. 194-195.

17. Edamatsu M, Kumamoto H, Ooya K, Echigo S. Apoptosis-related factors in the epithelial components of dental follicles and dentigerous cysts associated with impacted third molars of the mandible. *Oral Surg Oral Med Oral Pathol Oral Radiol Endod* 2005;99:17-23.

18. El-Mofty SK. Cemento-ossifying fibroma and benign cementoblastoma. *Semin Diagn Pathol* 1999;16(4):302-7.

19. Foletta VC. Transcription factor AP-1, and the role of Fra-2. *Immunol Cell Biol* 1996;74(2):121-33.

20. Fukumoto S, Yamada Y. Review: extracellular matrix regulates tooth morphogenesis. *Connect Tissue Res* 2005;46(4-5):220-6.

21. Glauser DA, Brun T, Gauthier BR, Schlegel W. Transcriptional response of pancreatic beta cells to metabolic stimulation: large scale identification of immediate-early and secondary response genes. *BMC Mol Biol* 2007;8:54.

22. Godoy GP, da Silveira EJ, Lins RD, de Souza LB, de Almeida Freitas R, Queiroz LM. Immunohistochemical profile of integrins in enlarged dental follicles and dentigerous cysts. *Oral Surg Oral Med Oral Pathol Oral Radiol Endod* 2007;104(6):e29-34.

23. Goldberg M, Septier D, Lécolle S, Chardin H, Quintana MA, Acevedo AC, Gafni G, Dillouya D, Vermelin L, Thonemann B, et al. Dental mineralization. *Int J Dev Biol* 1995;39(1):93-110.

24. Handa K, Saito M, Yamauchi M, Kiyono T, Sato S, Teranaka T, Sampath Narayanan A. Cementum matrix formation in vivo by cultured dental follicle cells. *Bone* 2002;31(5):606-11.

25. Handel ML, Girgis L. Transcription factors. *Best Pract Res Clin Rheumatol* 2001;15(5):657-75.

26. Hess J, Angel P, Schorpp-Kistner M. AP-1 subunits: quarrel and harmony among siblings. *J Cell Sci* 2004;117(Pt 25):5965-73.

27. Hu JC, Chun YH, Al Hazzazzi T, Simmer JP. Enamel formation and amelogenesis imperfecta. *Cells Tissues Organs* 2007;186(1):78-85.

28. Junqueira LC, Carneiro J. *Temel Histoloji*. Çeviri Editörü, Aytekin Y, Solakoğlu S. Nobel Tıp Kitabevleri, İstanbul; 2006. 294-299.

29. Junqueria LC, Carneiro J, Kelley OR. Seventh Edition. Çeviri Editörü, Aytekin Y. *Temel Histoloji*. Barış Kitabevi, İstanbul; 1993. 344-346.

30. Karin M, Liu Z, Zandi E. AP-1 function and regulation. *Curr Opin Cell Biol* 1997;9(2):240-6.

31. Keklikoglu N. The localization of Fos B, a member of transcription factor AP-1 family, in rat odontoblasts and pulpal undifferentiated ectomesenchymal cells. *Folia Histochem Cytobiol* 2004;42(3):191-3.

32. Keklikoglu N. c-Jun, Fra-2, and ATF-2 Immunoreactivity in the Jejunal Tissues of the Healthy Rat. *Dig Dis Sci* 2008 Mar 5. [Epub ahead of print]

33. Kémoun P, Laurencin-Dalicieux S, Rue J, Farges JC, Gennero I, Conte-Auriol F, Briand-Mesange F, Gadelorge M, Arzate H, Narayanan AS, Brunel G, Salles JP. Human dental follicle cells acquire cementoblast features under stimulation by BMP-2/-7 and enamel matrix derivatives (EMD) in vitro. *Cell Tissue Res* 2007;329(2):283-94.

34. Kim J, Ellis GL. Dental follicular tissue: misinterpretation as odontogenic tumors. *J Oral Maxillofac Surg* 1993;51(7):762-7; discussion 767-8.

35. Kundu JK, Surh YJ. Molecular basis of chemoprevention by resveratrol: NF-kappaB and AP-1 as potential targets. *Mutat Res* 2004;555(1-2):65-80.

36. Libermann TA, Zerbini LF. Targeting transcription factors for cancer gene therapy. *Curr Gene Ther* 2006;6(1):17-33.

37. Linde A. Dentin matrix proteins: composition and possible functions in calcification. *Anat Rec* 1989;224(2):154-66.

38. Magloire H, Couble ML, Romeas A, Bleicher F.Odontoblast primary cilia: facts and hypotheses. *Cell Biol Int* 2004;28(2):93-9.

39. Marks SC. The basic and applied biology of tooth eruption. *Connect Tissue Res* 1995;32(1-4):149-57.

40. Marks SC, Gorski JP, Wise GE. The mechanisms and mediators of tooth eruption--models for developmental biologists. *Int J Dev Biol* 1995;39(1):223-30.

41. Mason JM, Schmitz MA, Müller KM, Arndt KM. Semirational design of Jun-Fos coiled coils with increased affinity: Universal implications for leucine zipper prediction and design. *Proc Natl Acad Sci U S A*. 2006;103(24):8989-94.

42. Matsumoto MA, Filho HN, Jorge FM, Salvadori DM, Marques ME, Ribeiro DA.Expression of cell cycle regulatory proteins in epithelial components of dental follicles. *J Mol Histol* 2006;37(3-4):127-31.

43. Milde-Langosch K. The Fos family of transcription factors and their role in tumourigenesis. *Eur J Cancer* 2005;41(16):2449-61.

44. Milde-Langosch K, Janke S, Wagner I, Schröder C, Streichert T, Bamberger AM, Jänicke F, Löning T. Role of Fra-2 in breast cancer: influence on tumor cell invasion and motility. *Breast Cancer Res Treat* 2008;107(3):337-47.

45. Milde-Langosch K, Röder H, Andritzky B, Aslan B, Hemminger G, Brinkmann A, Bamberger CM, Löning T, Bamberger AM. The role of the AP-1 transcription factors c-Fos, FosB, Fra-1 and Fra-2 in the invasion process of mammary carcinomas. *Breast Cancer Res Treat* 2004;86(2):139-52.

46. Morsczeck C. Gene expression of runx2, Osterix, c-fos, DLX-3, DLX-5, and MSX-2 in dental follicle cells during osteogenic differentiation in vitro. *Calcif Tissue Int* 2006;78(2):98-102.

47. Morsczeck C, Götz W, Schierholz J, Zeilhofer F, Kühn U, Möhl C, Sippel C, Hoffmann KH. Isolation of precursor cells (PCs) from human dental follicle of wisdom teeth. *Matrix Biol* 2005;24(2):155-65.

48. Nishikawa S. Localization of transcription factor AP-1 family proteins in ameloblast nuclei of the rat incisor. *J Histochem Cytochem* 2000;48(11):1511-20.

49. Paker Ş. *Histoloji.* Uludağ Üniversitesi Basımevi, Bursa; 1993. 331-336.

50. Pennypacker KR. AP-1 transcription factor complexes in CNS disorders and development. *J Fla Med Assoc* 1995;82(8):551-4.

51. Persengiev SP, Green MR. The role of ATF/CREB family members in cell growth, survival and apoptosis. *Apoptosis* 2003;8(3):225-8.

52. Petorak İ. *İnsan Embriyolojisinin Ana Hatları.* Yenilik Basımevi, İstanbul;1980. 114-117.

53. Rakprasitkul S. Pathologic changes in the pericoronal tissues of unerupted third molars. *Quintessence Int* 2001;32:633-638.

54. Sadler TW. *Langman's Medikal Embriyoloji*. Çeviri Editörü, Başaklar C. Sixth Edition, Palme Yayıncılık, Ankara;1993. 306-310.

55. Saraçoğlu U, Kurt B, Günhan O, Güven O. MIB-1 expression in odontogenic epithelial rests, epithelium of healthy oral mucosa and epithelium of selected odontogenic cysts. An immunohistochemical study. *Int J Oral Maxillofac Surg* 2005;34(4):432-5.

56. Sasaki T, Garant PR. Structure and organization of odontoblasts. *Anat Rec* 1996;245(2):235-49.

57. Saygin NE, Giannobile WV, Somerman MJ. Molecular and cell biology of cementum. *Periodontol 2000* 2000;24:73-98.

58. Simmer JP, Fincham AG.Molecular mechanisms of dental enamel formation. *Crit Rev Oral Biol Med* 1995;6(2):84-108.

59. Sloan AJ, Smith AJ. Stem cells and the dental pulp: potential roles in dentine regeneration and repair. *Oral Dis* 2007;13(2):151-7.

60. Soydan N. *Gelişme ve Büyüme.* Doyuran Matbaası, İstanbul; 1993. 86-8.

61. Soydan N. *Histoloji Organlar ve Sistemler.* Doyuran Matbaası, İstanbul; 1986. 57-74.

62. Suguro H, Asano M, Kaneko Y, Omagari D, Ogiso B, Moro I, Komiyama K. Characterization of human dental pulp-derived cell lines. *Int Endod J* 2008. [Epub ahead of print]

63. Ten Cate AR. *Oral Histology. Development, Structure and Function.* Fourth Edition, Mosby: Missouri; 1994. 59-311.

64. Thomas HF. Root formation. *Int J Dev Biol* 1995;39(1):231-7.

65. Tkach V, Tulchinsky E, Lukanidin E, Vinson C, Bock E, Berezin V. Role of the Fos family members, c-Fos, Fra-1 and Fra-2, in the regulation of cell motility. *Oncogene* 2003;22(32):5045-54.

66. Tompkins K. Molecular Mechanisms of Cytodifferentiation in Mammalian Tooth Development. *Connective Tissue Research* 2006;47:111–118.

67. Tulchinsky E. Fos family members: regulation, structure and role in oncogenic transformation. *Histol Histopathol* 2000;15(3):921-8.

68. van Dam H, Castellazzi M Distinct roles of Jun : Fos and Jun : ATF dimers in oncogenesis. *Oncogene* 2001;20(19):2453-64.

69. Vlahopoulos SA, Logotheti S, Mikas D, Giarika A, Gorgoulis V, Zoumpourlis V. The role of ATF-2 in oncogenesis. *Bioessays* 2008;30(4):314-27.

70. Wise GE, Ding D, Yao S. Regulation of secretion of osteoprotegerin in rat dental follicle cells. *Eur J Oral Sci* 2004;112(5):439-44.

71. Wise GE, Frazier-Bowers S, D'Souza RN. Cellular, molecular, and genetic determinants of tooth eruption. *Crit Rev Oral Biol Med* 2002;13(4):323-34.

72. Wise GE, Huang H, Que BG. Gene expression of potential tooth eruption molecules in the dental follicle of the mouse. *Eur J Oral Sci* 1999;107(6):482-6.

73. Wise GE, Marks SC Jr, Zhao L. Effect of CSF-1 on in vivo expression of c-fos in the dental follicle during tooth eruption. *Eur J Oral Sci* 1998;106(1):397-400.

74. Wise GE, Yao S, Zhang Q, Ren Y. Inhibition of osteoclastogenesis by the secretion of osteoprotegerin in vitro by rat dental follicle cells and its implications for tooth eruption. *Arch Oral Biol* 2002;47(3):247-54.

75. Wise GE, Zhao L, Lin F. Effects of epidermal growth factor (EGF) and colony-stimulating factor-1 (CSF-1) on expression of c-fos in rat mandibular molars: implications for tooth eruption. *Cell Tissue Res* 1996;284(1):1-7.

76**.** www. en.wikipedia.org/wiki/Dental_follicle

77. Yi JH, Park SW, Kapadia R, Vemuganti R. Role of transcription factors in mediating post-ischemic cerebral inflammation and brain damage. *Neurochem Int* 2007;50(7-8):1014-27.

78. Yu AC, Lee YL, Fu WY, Eng LF. Gene expression in astrocytes during and after ischemia. *Prog Brain Res* 1995;105:245-53.

79. Zago M, Teti G, Mazzotti G, Ruggeri A, Breschi L, Pelotti S, Ortolani M, Falconi M. Expression of procollagen alpha1 type I and tenascin proteins induced by HEMA in human pulp fibroblasts. *Toxicol In Vitro* 2008. [Epub ahead of print]

80**.** Zeichner-David M. Regeneration of periodontal tissues: cementogenesis revisited. *Periodontol 2000* 2006;41:196-217.

81. Zeichner-David M, Oishi K, Su Z, Zakartchenko V, Chen LS, Arzate H, Bringas P Jr. Role of Hertwig's epithelial root sheath cells in tooth root development. *Dev Dyn* 2003;228(4):651-63.

# ETİK KURUL KARARI

**İSTANBUL TIP FAKÜLTESİ**
**YEREL ETİK KURUL TUTANAĞI**

**Toplantı Tarihi :** 22/11/2006
**Toplantı Yeri :** Behçet Kütüphanesi Pembe Salon
**Toplantı Sayısı :** 11

Sorumlu araştırıcılığını Üniversitemiz Dişhekimliği Fakültesi Temel Tıp Bilimleri Anabilim Dalı Histoloji ve Embriyoloji Bilim Dalı Öğretim Üyesi Doç.Dr. Nurullah KEKLİKOĞLU'nun üstlendiği ve Yüksek Lisans Öğrencisi Biyolog İlker BOLAT'ın yürüteceği 2006/2059 protokol numaralı "Dental folliküllerde activator protein-1 (AP-1) üyesi activating transcription factor-2 (ATF-2) proteininin ekspresyonu" başlıklı Yüksek Lisans Tezi kurulumuzda incelendi etik yönden bir sakınca taşımadığı görüldü, uygulamaya konulabileceğine karar verildi.

**Prof.Dr. Zafer ARI**
Etik Kurul Başkanı ( Dekan Yardımcısı)
**Prof.Dr. A.Yağız ÜRESİN**
Farmakoloji ve Kli.F. A.D
**Prof.Dr. Ahmet GÜL**
İç Hast. A.D; Romatoloji Bilimdalı
**Prof.Dr. Berrin UMMAN**
Kardiyoloji A.D.
**Prof.Dr. Cahide GÖKKUŞU**
Biokimya A.D
**Prof.Dr. Kamil PEMBECİ**
Anesteziyoloji A.D.
**Prof.Dr. Nuran YILDIRIM**
Tıp tarihi ve Deontoloji A.D.
**Prof.Dr. Oğuzhan ÇOBAN**
Nöroloji A.D.
**Prof.Dr. Pınar SAİP**
İ.Ü. Onkoloji Enstitüsü

**Prof.Dr. Sevinç EMRE (Katılmadı)**
Çocuk Sağ. Ve Hast. A.D
**Prof.Dr. Ümit TÜRKOĞLU**
Biokimya A.D
**Prof.Dr. Veli UYSAL**
Patoloji A.D.
**Prof.Dr. Yeşim ERBİL (Katılmadı)**
Genel Cerrahi A.D.

# ÖZGEÇMİŞ

**Kişisel Bilgiler**

| | | | |
|---|---|---|---|
| **Adı** | İLKER | **Soyadı** | BOLAT |
| **Doğ.Yeri** | Çorum | **Doğ.Tar.** | 1976 |
| **Uyruğu** | T.C. | **TC Kim No** | 18328786766 |
| **Email** | ilkerbolat@hotmail.com | **Tel** | 4142020 / 30221 |

**Eğitim Düzeyi**

| | **Mezun Olduğu Kurumun Adı** | **Mez. Yılı** |
|---|---|---|
| **Doktora** | | |
| **Yük.Lis.** | | |
| **Lisans** | Ankara Üniversitesi / Fen Fak. / Biyoloji | 1998 |
| **Lise** | Çorum Atatürk lisesi | 1993 |

**İş Deneyimi (Sondan geçmişe doğru sıralayın)**

| | **Görevi** | **Kurum** | **Süre (Yıl - Yıl)** |
|---|---|---|---|
| **1.** | Biyolog | İ.Ü. Dişhek. Fak. Temel Bilimler | 2002- |
| **2.** | | | - |
| **3.** | | | - |

| **Yabancı Dilleri** | **Okuduğunu Anlama*** | **Konuşma*** | **Yazma*** | **KPDS/ÜDS Puanı** | **(Diğer) Puanı** |
|---|---|---|---|---|---|
| **İngilizce** | iyi | iyi | iyi | 56 | |
| | | | | | |

*Çok iyi, iyi, orta, zayıf olarak değerlendirin

| | **Sayısal** | **Eşit Ağırlık** | **Sözel** |
|---|---|---|---|
| **LES Puanı** | 55 | 58 | 61 |
| **(Diğer) Puanı** | | | |

**Bilgisayar Bilgisi**

| **Program** | **Kullanma becerisi** |
|---|---|
| Excel | Iyi |
| Word | Iyi |
| Power point | iyi |

**Yayınları/Tebligleri Sertifikaları/Ödülleri**

1. Keklikoglu N, Gokhan K, Bolat I, Akınci S. Localization of c-Fos oncoprotein in renal cortex in rats. Medical Hypotheses and Research. 2004;1(4): 261-266.

2. Keklikoğlu N, Büyükertan M, Akıncı S, Bolat İ. İnsan dişlerinde odontoblast hücre sayısı ve odontoblast tabakası kalınlıklarının yaşa göre karşılaştırılması. Dişhek. Der. 2003;51:152-156.

3. Keklikoğlu N, Koray M, Bolat İ, Akıncı S. Management of Oncogenic Transformation by Interfering with the Action of Activator Protein-1. İstanbul Tıp Fakültesi Dergisi. (Baskıda)

4. Bolat İ, Keklikoğlu N, Akıncı S. Telomerlerin hücresel rolü. İstanbul Üniversitesi Diş Hekimliği Fakültesi Dergisi. (Baskıda)

5. Kocaelli H, Keklikoğlu N, Bolat İ, Apaydın A. Rat periodontal dokularında yapısal inos ekspresyonu (constıtutıve inos expressıon ın perıodontal tıssues ın rats). Türk Oral ve Maksillofasiyal Cerrahi Derneği 14. Uluslar arası Kongresi. Antalya, 2007.

6. Keklikoğlu N, Bolat İ, Aktan M, Akıncı S. Dişlerde kullanılan tespit ve dekalsifiye edici maddelerin immunoreaktivite üzerine etkileri. II. Tıbbi Biyolojik Bilimler Kongresi. İstanbul, 2006.

7. Keklikoğlu N, Kocaeli H, Bolat İ, Koray M, Akıncı S. Sıçan jejunumunda yapısal iNOS immunoreaktivitesi. II. Tıbbi Biyolojik Bilimler Kongresi. İstanbul, 2006.

**Özel İlgi Alanları (Hobileri):**